

MAKALAH
ABSES RONGGA MULUT

Edwyn Saleh

BAGIAN BEDAH MULUT
PSKG FKIK UMY
2017

PENDAHULUAN

Abses merupakan suatu proses supuratif yang terlokalisir. Infeksi orofasial merupakan suatu peradangan di rongga mulut dan jaringan sekitarnya yang berasal dan odontogenik maupun non odontogenik, Infeksi orofasial yang berasal dan odontogenik merupakan kausa yang paling sering dijumpai. Abses merupakan infeksi yang gambaran utamanya berupa pembentukan pus. Pus merupakan pertahanan efektif terhadap penjaran infeksi dan cenderung berpindah akibat pengaruh tekanan, gravitasi, panas lokal atau lapisan otot dekat permukaan.

Abses merupakan rongga patologis yang berisi pus yang disebabkan oleh infeksi bakteri campuran. Bakteri yang berperan dalam proses pembentukan abses ini yaitu *Staphylococcus aureus* dan *Streptococcus mutans*. *Staphylococcus aureus* dalam proses ini memiliki enzim aktif yang disebut koagulase yang fungsinya untuk mendeposisi fibrin. Sedangkan *Streptococcus mutans* memiliki 3 enzim utama yang berperan dalam penyebaran infeksi gigi, yaitu streptokinase, streptodornase, dan hyaluronidase.

Terjadinya infeksi pada salah satu atau lebih fascial space yang paling sering oleh karena penyebaran kuman dari penyakit odontogenik terutama komplikasi dari periapikal abses. Pus yang mengandung bakteri pada periapikal abses akan berusaha keluar dari apeks gigi, menembus tulang, dan akhirnya ke jaringan sekitarnya, salah satunya adalah fascial spaces. Gigi mana yang terkena periapikal abses ini kemudian yang akan menentukan jenis dari fascial spaces yang terkena infeksi.

Tujuan pembuatan makalah ini adalah untuk mengetahui tentang penyebab terjadinya abses di rongga mulut, macam-macam abses di rongga mulut serta penanganan abses di rongga mulut.

DISKUSI

DEFINISI

Abses merupakan suatu bentuk infeksi akut atau kronis dan proses supuratif yang dapat terjadi diseluruh tubuh. Abses rongga mulut yang sering dijumpai adalah abses dentoalveolar yang dapat terjadi sebagai akibat masuknya bakteri ke daerah periapikal baik melalui saluran pulpa, jaringan periodontal maupun jaringan perikoronar. Mukosa pipi dan palatum merupakan daerah yang sering ditempatinya. Abses dapat juga didefinisikan sebagai sebuah penumpukan pus dalam tubuh, dimana ini dapat terjadi secara akut ataupun kronis. Dinding abses terdiri dari jaringan granulasi yang sebagian besar ditempati oleh mikroorganisme untuk penyebaran yang lebih lanjut. Kadar purulen dari suatu abses mempunyai sifat menekan dan dapat muncul kepermukaan.

Abses rongga mulut dapat disebabkan oleh beberapa faktor, yaitu:

1. Faktor organisme

Infeksi orofasial umumnya disebabkan oleh streptokokus dan stafilokokus dan biasanya daya tahan tubuh penderita dapat melakukan invasi dan bakteri tersebut.

2. Faktor anatomis jaringan

Jaringan disekitarnya mempunyai pengaruh yang besar terhadap penyebaran infeksi.

3. Faktor penderita

Daya tahan tubuh penderita sangat berpengaruh terhadap penyebaran bakteri.

ETIOLOGI DAN PATOFISIOLOGI

Abses merupakan rongga patologis yang berisi *pus* yang disebabkan oleh infeksi bakteri campuran. Bakteri yang berperan dalam proses pembentukan abses ini yaitu *Staphylococcus aureus* dan *Streptococcus mutans*. *Staphylococcus aureus* dalam proses ini memiliki enzim aktif yang disebut *koagulase* yang fungsinya untuk mendeposisi fibrin. Sedangkan *Streptococcus mutans* memiliki 3 enzim utama yang berperan dalam penyebaran infeksi gigi, yaitu *streptokinase*, *streptodornase*, dan *hyaluronidase*. *Hyaluronidase* adalah enzim yang bersifat merusak jembatan antar sel, yang pada fase aktifnya nanti, enzim ini berperan layaknya parang yang digunakan petani untuk merambah hutan.

Bakteri *Streptococcus mutans* memiliki 3 macam enzim yang sifatnya destruktif, salah satunya adalah enzim *hyaluronidase*. Enzim ini merusak jembatan antar sel yang terbuat dari jaringan ikat (hyalin/hyaluronat). Fungsi enzim ini adalah transpor nutrisi antar sel, sebagai jalur komunikasi antar sel, juga sebagai unsur penyusun dan penguat jaringan. Jika jembatan ini rusak dalam jumlah besar, kelangsungan hidup jaringan yang tersusun atas sel-sel dapat terancam.

Proses kematian pulpa, salah satu yang bertanggung jawab adalah enzim dari *S. mutans* tadi, akibatnya jaringan pulpa mati, dan menjadi media perkembangbiakan bakteri yang baik, sebelum akhirnya mereka mampu merambah ke jaringan yang lebih dalam, yaitu jaringan periapikal.

Adanya keterlibatan bakteri dalam jaringan periapikal, tentunya mengundang respon inflamasi untuk datang ke jaringan yang terinfeksi tersebut, namun karena kondisi *host* tidak terlalu baik, dan virulensi bakteri cukup tinggi akan menciptakan kondisi abses.

Selain *S. mutans* yang merusak jaringan yang ada di daerah periapikal, *S. aureus* dengan enzim *koagulasenya* mampu mendeposisi fibrin di sekitar wilayah kerja *S. mutans*, untuk membentuk sebuah pseudomembran yang terbuat dari jaringan ikat, yang dikenal sebagai membran abses. Membran ini melindungi dari reaksi inflamasi dan terapi antibiotika.

Tidak hanya proses destruksi oleh *S. mutans* dan produksi membran abses saja yang terjadi pada peristiwa pembentukan abses ini, tetapi ada pembentukan *pus* oleh bakteri pembuat *pus* (pyogenik), salah satunya adalah *S. aureus*. *pus* terdiri dari leukosit yang mati (oleh karena itu *pus* terlihat putih kekuningan), jaringan nekrotik, dan bakteri dalam jumlah besar.

Secara alamiah, sebenarnya pus yang terkandung dalam rongga tersebut akan terus berusaha mencari jalan keluar sendiri, namun pada perjalanannya seringkali menyebabkan timbulnya gejala-gejala yang cukup mengganggu seperti nyeri, demam, dan malaise.

POLA PENYEBARAN ABSES

Pola penyebaran abses dipengaruhi oleh 3 kondisi, yaitu virulensi bakteri, ketahanan jaringan, dan perlekatan otot. Virulensi bakteri yang tinggi mampu menyebabkan bakteri bergerak secara leluasa ke segala arah, ketahanan jaringan sekitar yang tidak baik menyebabkan jaringan menjadi rapuh dan mudah dirusak, sedangkan perlekatan otot mempengaruhi arah gerak *pus*.

Sebelum mencapai “dunia luar”, perjalanan *pus* ini mengalami beberapa kondisi, karena sesuai perjalanannya, dari dalam tulang melalui *cancelous bone*, pus bergerak menuju

ke arah korteks tulang. Tulang yang dalam kondisi hidup dan normal, selalu dilapisi oleh lapisan tipis yang terovaskularisasi dengan baik guna menutrisi tulang dari luar, yang disebut *periosteum*. Karena memiliki vaskularisasi yang baik ini, maka respon inflamasi juga terjadi ketika pus mulai “mencapai” korteks, dan melakukan eksudasinya dengan melepas komponen inflamasi dan sel plasma ke rongga *subperiosteal* (antara korteks dan periosteum) dengan tujuan menghambat laju pus yang kandungannya berpotensi destruktif tersebut. Peristiwa ini menimbulkan rasa sakit, terasa hangat pada regio yang terlibat, bisa timbul pembengkakan, peristiwa ini disebut *periostitis/serous periostitis*. Adanya tambahan istilah “*serous*” disebabkan karena konsistensi eksudat yang dikeluarkan ke rongga *subperiosteal* mengandung kurang lebih 70% plasma, dan tidak kental seperti pus karena memang belum ada keterlibatan pus di rongga tersebut. *Periostitis* dapat berlangsung selama 2-3 hari, tergantung keadaan host.

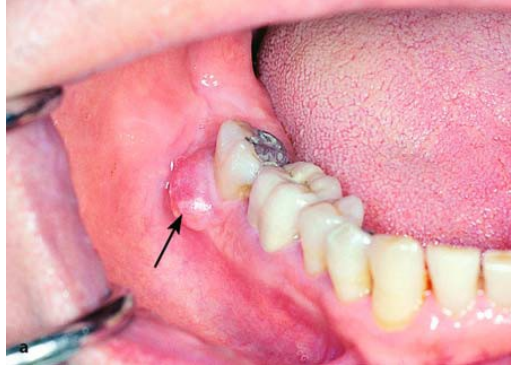Apabila dalam rentang 2-3 hari ternyata respon inflamasi diatas tidak mampu menghambat aktivitas bakteri penyebab, maka dapat berlanjut ke kondisi yang disebut abses *subperiosteal*. Abses *subperiosteal* terjadi di rongga yang sama, yaitu di sela-sela antara korteks tulang dengan lapisan *periosteum*. Pada kondisi ini, pus sudah berhasil “menembus” korteks dan memasuki rongga *subperiosteal*. Karena lapisan *periosteum* adalah lapisan yang tipis, maka dalam beberapa jam saja akan mudah tertembus oleh cairan pus yang kental, sebuah kondisi yang sangat berbeda dengan peristiwa *periostitis* dimana konsistensi cairannya lebih *serous*.

Jika *periosteum* sudah tertembus oleh pus yang berasal dari dalam tulang tadi, proses infeksi ini akan menjalar menuju *fascial space* terdekat, karena telah mencapai area jaringan lunak. Apabila infeksi telah meluas mengenai *fascial spaces*, maka dapat terjadi *fascial abscess*. *Fascial spaces* adalah ruangan potensial yang dibatasi/ditutupi/dilapisi oleh lapisan jaringan ikat.

MACAM-MACAM ABSES

1. Periodontal Absess

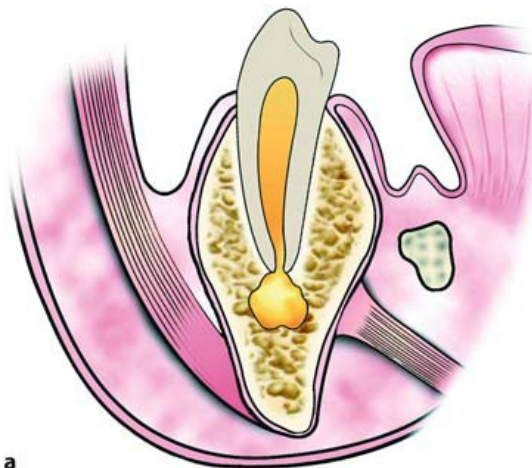
Merupakan inflamasi purulen akut maupun kronis yang berkembang dari poket periodontal. Secara klinis terlihat edema di tengah gigi disertai rasa nyeri dan kemerahan pada gusi. Gejala yang timbul tidak separah dentoalveolar abses. Perawatan yang diberikan biasanya insisi sederhana pada sulkus gingiva dengan probe atau scalpel. Insisi dapat pula dilakukan pada gingiva pada titik paling tumpul dari edema.



2. Acute Dentoalveolar Abscess

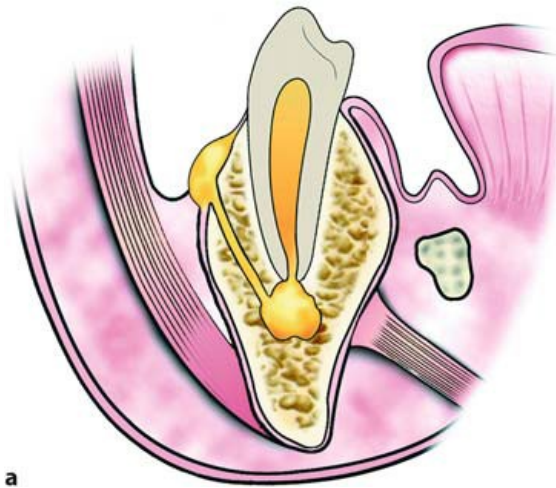
Merupakan infeksi akut purulen yang berkembang pada bagian apikal gigi pada tulang cancellous. Biasanya disebabkan oleh bakteri yang berasal dari gigi yang terinfeksi baik pada maksila maupun pada mandibula. Gejala yang khas adalah rasa sakit yang berat, gigi goyang, serta gigi penyebab serasa memanjang.

Perawatan pertama bertujuan untuk mengurangi rasa sakit dan dilanjutkan dengan drainase. Drainase dilakukan melalui saluran akar dengan cara mengebur dengan handpiece high-speed dengan lembut. Selanjutnya jaringan nekrotik dibersihkan dengan barbed broach dan tekanan diberikan pada daerah apikal gigi. Jika drainase dari saluran akar tidak memungkinkan, dapat dilakukan trepanasi setelah posisi apeks ditentukan secara radiograf. Insisi horizontal dilakukan pada bukal sedekat mungkin dengan apeks gigi yang terinfeksi. Selanjutnya periosteum direfleksi sehingga tulang bukal terlihat. Lalu tulang dibuka menggunakan roundbur low speed sampai eksudat keluar. Kemudian dilakukan suturing.



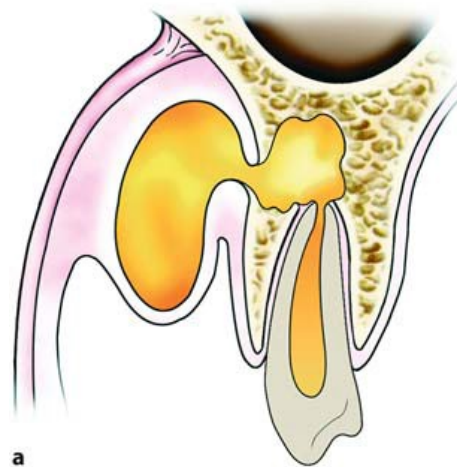
3. Subperiosteal Abscess

Abses subperiosteal adalah abses yang terletak diantara tulang dan periosteum baik pada bukal, palatal, maupun lingual gigi penyebab infeksi. Gejala yang ditimbulkan adalah edema ringan, rasa sakit karena tekanan pada periosteum serta sensitif pada palpasi. Perawatan dilakukan dengan membuat insisi intraoral dan drainase. Insisi dilakukan pada mukosa dengan menghindari saraf dan pembuluh darah.



4. Submucosal Abscess

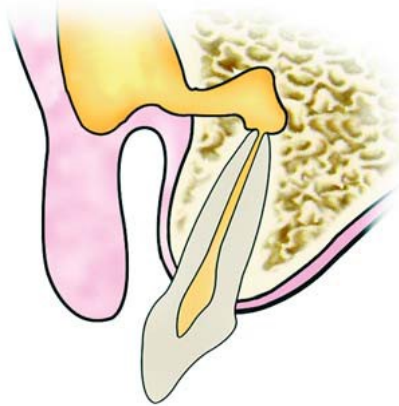Abses ini tepat terletak di bawah mukosa vestibular bukal maupun palatal/lingual gigi yang menjadi sumber infeksi. Secara klinis terlihat pembesaran mukosa dengan fluktuasi yang jelas, sensitif terhadap palpasi, serta hilangnya lipatan mucobukal pada area infeksi. Perawatan dilakukan dengan insisi superfisial dengan pisau bedah. Hemostat kecil lalu dimasukkan untuk memperbesar drainase dan rubber drain dimasukkan untuk menjaga drainase tetap terbuka minimal 48 jam. Insisi pada palatal dilakukan dengan menghindari arteri, vena, dan nervus palatinus mayor.



5. Abses pada fossa canina

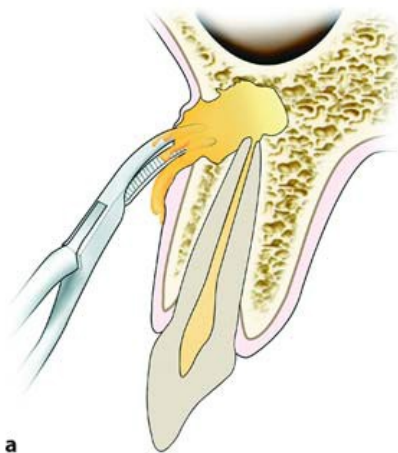
Abses ini biasanya berasal dari gigi anterior, dan jarang dari gigi premolar. Terjadinya tanda klinis yang paling dramatis termasuk pembengkakan substansial pada daerah atas pipi, dengan rasa sakit yang terletak di wilayah fossa kaninus. Kulit di atasnya tampak stretched (tertarik), eritem, dan pada umumnya mengkilap. Edema sering terjadi pada bibir atas dan kelopak mata. Jaringan lunak hidung juga mungkin akan terkena dampaknya. Rasa sakit yang parah dan menjalar menuju sudut orbital median merupakan indikasi kemungkinan infeksi melalui vena. Infeksi dapat menyebar melalui vena ini ke dalam sinus cavernous. Perawatan terdiri dari insisi intraoral dan drainase

abses, dan menghilangkan agen penyebab. Ketika pembukaan abses harus dilakukan secara hati-hati untuk menghindari cedera saraf infraorbital yang berasal dari tengkorak. Anestesi diadministrasikan ekstraoral dekat foramen infraorbital.



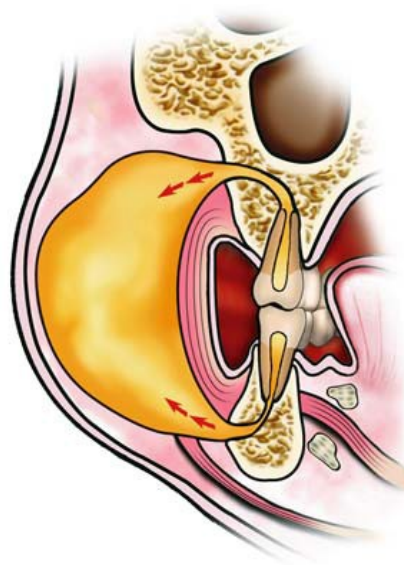
6. Abses vestibular

Abses vestibular biasanya berasal dengan gigi premolar rahang atas dan geraham. Pemeriksaan klinis biasanya memperlihatkan pembengkakan yang terasa sakit dalam vestibulum bukal dekat gigi yang menyebabkan kondisi tersebut. Pengobatan terdiri dari membuka abses, drainase, dan penghapusan etiologi. Incisi utama harus vertikal, ini memudahkan untuk membuat flap yang tepat jika kemudian diperlukan untuk menutup sinus.



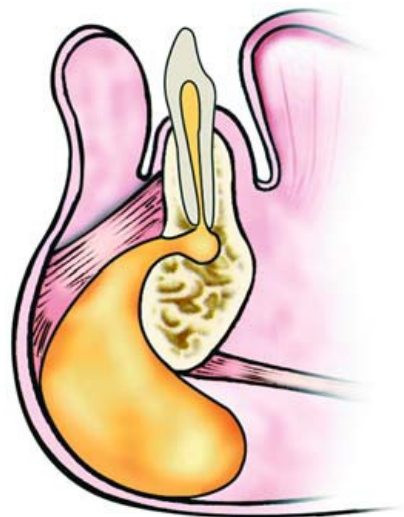
7. Abses pada pipi

Abses vestibular dari rahang atas, serta dari mandibula, dapat menyebar ke jaringan lunak pipi. Jika abses berkembang menuju ke arah cranial, memenuhi jaringan adiposa di pipi, dengan penyebaran berikutnya pada bidang anatomi menuju fossa infratemporal atau fossa pterygopalatine. Kemungkinan terjadi penyebaran lebih lanjut pada dorsal dan cranial. Pengobatan terdiri dari membuka abses dan memperbesar rongga abses. Cabang-cabang dari arteri wajah melalui jaringan lunak. Untuk anestesi, nervus bukal diinfiltrasi pada perbatasan anterior ramus.



8. Mental Abscess

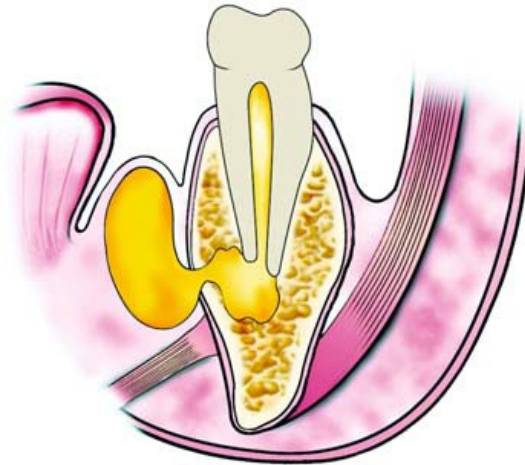
Akumulasi pus pada regio anterior mandibula, mendekati tulang, lebih tepatnya pada musculus mentalis, dengan penyebaran infeksi melalui symphysis menti. Biasanya disebabkan oleh infeksi pada gigi anterior mandibula. Berupa pembesaran yang cepat dan nyeri pada dagu dan kemerahan pada kulit disekitarnya. Perawatan yang dilakukan adalah insisi pada lipatan mukobukal secara intra oral. Jika pus menyebar secara ekstraoral, insisi dilakukan pada kulit secara paralel di batas bawah lidah ke arah posterior.



9. Sublingual Abscess

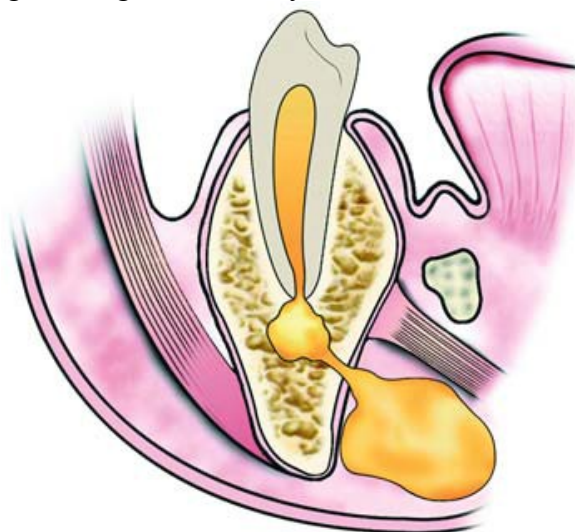
Merupakan abses yang terbentuk pada spasia sublingual di atas musculus mylohyoid kanan atau kiri. Biasanya disebabkan oleh infeksi pada gigi anterior, premolar, atau gigi molar pertama mandibula. Spasia sublingual dibatasi oleh mukosa dasar mulut, musculus mylohyoid, permukaan mandibula, os mylohyoid, dan septum lingua. Spasia sublingual mengandung ductus wharton, glandula sublingual, nervus lingualis, cabang terminal arteri lingual dan sebagian glandula submandibula. Secara klinis terlihat pembesaran

mukosa pada dasar mulut menyebabkan lidah terangkat. Pasien kesulitan berbicara disebabkan oleh edema, dan nyeri saat menggerakkan lidah. Perawatan dilakukan dengan cara insisi untuk drainase secara intra oral pada lateral sepanjang ductus wharton dan nervus lingual. Untuk mencapai pus digunakan hemostat untuk mengeksplorasi spasia dibawah glandula.



10. Submandibular Abscess

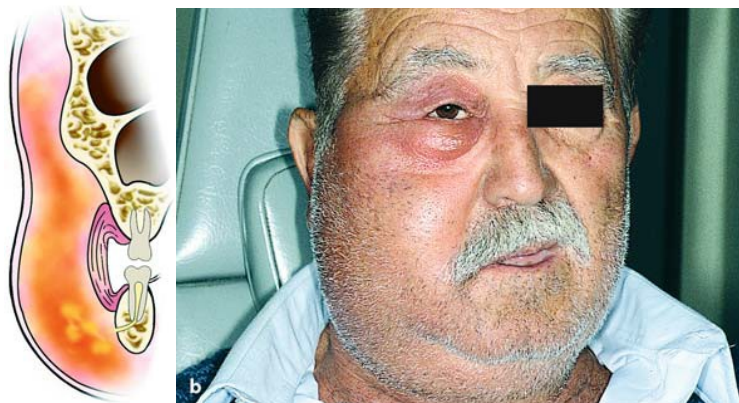Spasia submandibular dibatasi oleh corpus mandibula, venter anterior dan posterior musculus digastricus, ligament stylohyoid, musculus mylohyoid dan musculus hyoglossus. Spasia ini mengandung glandula submandibula dan limfonodi submandibula. Biasanya disebabkan oleh infeksi yang berasal dari molar pertama dan kedua mandibula. Dapat pula berasal dari penyebaran infeksi dari spasia sublingual dan submental. Submandibular abscess terlihat sebagai pembesaran ringan pada daerah submandibular yang menyebar menyebabkan kulit mengeras dan berwarna merah. Sudut mandibula menghilang, serta terdapat nyeri saat palpasi dan trismus ringan. Perawatan dilakukan dengan membuat insisi sepanjang 1 cm dibawah dan sejajar batas bawah mandibula dengan menghindari artery dan vena fasialis.



11. Cellulitis

Merupakan kondisi inflamasi difus akut yang menginfiltrasi jaringan ikat longgar di bawah kulit. Cellulitis biasanya berasal dari infeksi gigi, mikroorganisma yang bertanggung jawab adalah golongan streptococcus dan staphylococcus. Penyakit ini dikarakteristikan dengan pusing disertai edema dan kemerahan pada kulit. Edema memiliki batas tidak jelas dan dapat berada di berbagai tempat tergantung gigi yang terinfeksi. Jika gigi posterior mandibula yang bertanggung jawab, edema berada pada submandibular dan pada kasus yang parah dapat menyebar ke pipi dan sisi berlawanan menyebabkan perubahan bentuk wajah. Jika infeksi berasal dari gigi anterior maksila, edema dapat melibatkan bibir atas sehingga terlihat protrusif. Pada tahap awal, cellulitis terasa lunak pada palpasi dan tidak terdapat pus. Pada tahap lanjut, penebalan terlihat dan terdapat adanya supurasi serta terdapat pus pada dasar lidah.

Perawatan dilakukan dengan pemberian antibiotik dosis tinggi seperti penicillin atau ampicillin. Dilanjutkan dengan terapi panas untuk mengurangi supurasi. Pada beberapa kasus diperlukan drainase dapat pada satu atau beberapa tempat untuk mengeluarkan eksudat. Pada kasus yang parah sebaiknya dirujuk ke rumah sakit.



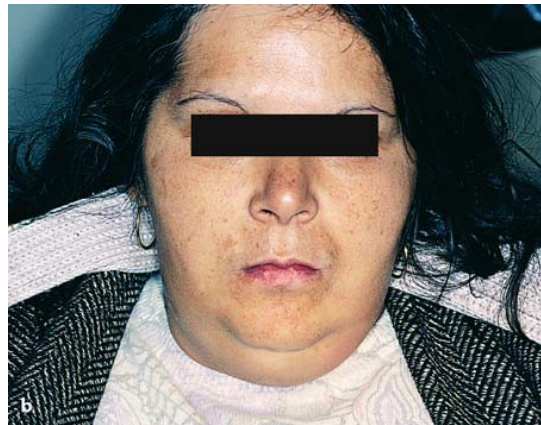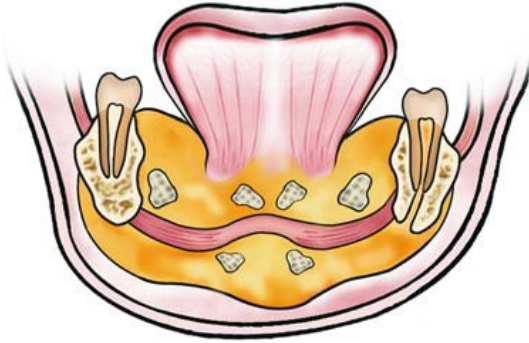12. Ludwig's Angina (Phlegmon)

Merupakan infeksi cellular akut yang secara bilateral melibatkan ruang submandibular, sublingual, dan submental serta dapat berakibat fatal ditidak dilakukan perawatan. Penyebabnya dapat berasal dari infeksi periapikal atau periodontal pada gigi mandibula khususnya pada gigi yang memiliki apeks di bawah musculus mylohyoid.

Pasien mengalami demam disertai kesulitan menelan, berbicara dan bernafas. Secara klinis terlihat bebesaran yang keras seperti papan dikarenakan pus terletak pada jaringan yang dalam. Secara intra oral, terdapat edema dasar mulut yang keras sehingga lidah terangkat dan menyebabkan tersumbatnya saluran udara.

Perawatan dilakukan dengan pembedahan untuk drainase infeksi dan pemberian antibiotik dosis ganda. Insisi dilakukan secara bilateral, intra oral, sejajar di medial batas bawah mandibula pada regio premolar dan molar. Lalu insisi intra oral sejajar dengan

duktus submandibula. Rubber drain di tempatkan minimal selama 3 hari sampai gejala klinis reda. Pada kasus dengan obstruksi nafas yang parah, pembedahan saluran nafas harus dilakukan.



PENATALAKSANAAN ABSES RONGGA MULUT

Adapun tahap penatalaksanaan abses odontogenik secara umum adalah:

1. Pemeriksaan Radiologi

Pemeriksaan x-ray secara periapikal dan panoramik perlu dilakukan sebagai skrining awal untuk menentukan etiologi dan letak fokal infeksi.

2. Tes Serologi

Tes Serologi yang paling sering digunakan adalah tes fiksasi komplemen dan tes aglutinasi. Kedua tes ini digunakan untuk mengetahui etiologi.

3. Penatalaksanaan

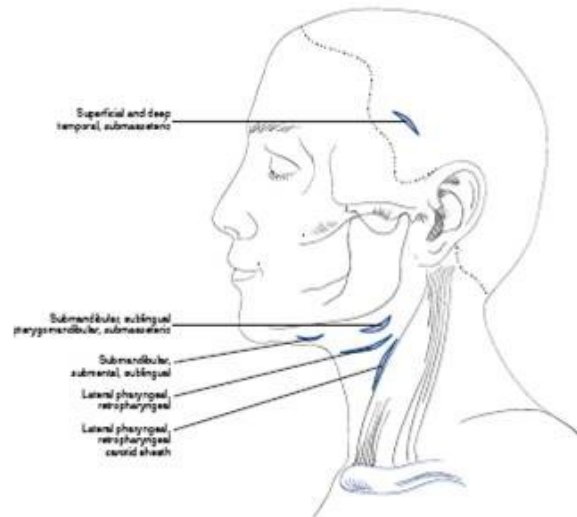
Langkah utama yang paling penting dalam penatalaksanaan abses gigi adalah insisi abses, dan drainase *pus* yang berisi bakteri. Tujuan dari tindakan insisi dan drainase, yaitu mencegah terjadinya perluasan abses/infeksi ke jaringan lain, mengurangi rasa sakit, menurunkan jumlah populasi mikroba beserta toksinnya, memperbaiki vaskularisasi jaringan (karena pada daerah abses vaskularisasi jaringan biasanya jelek) sehingga tubuh lebih mampu menanggulangi infeksi yang ada dan pemberian antibiotik lebih efektif, dan mencegah terjadinya jaringan parut akibat drainase spontan dari abses. Selain itu, drainase dapat juga dilakukan dengan melakukan open bur dan ekstirpasi jaringan pulpa nekrotik, atau dengan pencabutan gigi penyebab (Topazian et al, 1994). Prosedur ini pada umumnya dilakukan apabila sudah di anaestesi lokal terlebih dahulu, sehingga area yang sakit akan mati rasa. Jika abses periapikal, abses akan dipindahkan melalui perawatan saluran akar untuk mengeluarkan abses dan membuang jaringan yang rusak dari pulpa. Kemudian ditumpat untuk mencegah infeksi peradangan lebih lanjut. Jika abses periodontal, maka abses akan dikeluarkan, dan secara menyeluruh membersihkan

periodontal pocket. Kemudian melicinkan permukaan akar gigi dengan scaling dan marginal gingiva untuk membantu penyembuhan dan mencegah infeksi/peradangan lebih lanjut

- a. Jika merupakan abses periapikal dan infeksi berulang, maka harus membuang jaringan yang rusak
- b. Jika abses periodontal dan infeksi berulang, maka perawatannya dengan membuang poket periodontal dan membentuk kembali jaringan gingiva.
- c. Dalam stadium periostal meningkat tinggi dan sub periostal dilakukan trepanasi untuk mengeluarkan abses dan gas gangren yang terbentuk, kemudian diberikan obat-obatan antibiotik, antiinflamasi, antipiretik, analgesik dan roboransia. Dengan cara ini diharapkan abses tidak meluas dan dapat sembuh.
- d. Dalam stadium serosa dianjurkan untuk kumur-kumur air garam hangat dan kompres hangat, supaya abses masuk ke arah rongga mulut.
- e. Dalam stadium submukosa dan subkutan dimana sudah terjadi fluktuasi maka dilakukan insisi dan dimasukkan kain gaas steril atau rubber-dam sebagai drainase, kemudian diberikan obat-obatan antibiotika, antiinflamasi, antipiretika, analgesika dan roboransia. Pencabutan gigi yang terlibat (menjadi penyebab abses) biasanya dilakukan sesudah pembengkakan sembuh dan keadaan umum penderita membaik. Dalam keadaan abses yang akut tidak boleh dilakukan pencabutan gigi karena manipulasi ekstraksi yang dilakukan dapat menyebarkan radang sehingga mungkin terjadi osteomyelitis.

Prinsip berikut ini harus digunakan bila memungkinkan pada saat melakukan insisi dan drainase adalah sebagai berikut (Topazian *et al.*, 1994; Peterson, 2003; Odell, 2004).

- a. Melakukan insisi pada kulit dan mukosa yang sehat. Insisi yang ditempatkan pada sisi fluktuasi maksimum di mana jaringannya nekrotik atau mulai perforasi dapat menyebabkan kerutan, jaringan parut yang tidak estetik (Gambar 1)



Penempatan insisi untuk drainase ekstraoral infeksi kepala leher. Insisi pada titik-titik berikut ini digunakan untuk drainase infeksi pada spasiu yang terindikasi: superficial dan deep temporal, submasseteric, submandibular, submental, sublingual, pterygomandibular, retropharyngeal, lateral pharyngeal, retropharyngeal (Peterson, 2003)

- b. Tempatkan insisi pada daerah yang dapat diterima secara estetis, seperti di bawah bayangan rahang atau pada lipatan kulit alami

Garis Langer wajah. Laserasi yang menyilang garis Langer dari kulit bersifat tidak menguntungkan dan mengakibatkan penyembuhan yang secara kosmetik jelek. Insisi bagian fascia ditempatkan sejajar dengan ketegangan kulit. (Pedersen, 1996).

- c. Apabila memungkinkan tempatkan insisi pada posisi yang bebas agar drainase sesuai dengan gravitasi.
- d. Lakukan pemotongan tumpul, dengan clamp bedah rapat atau jari, sampai ke jaringan paling bawah dan jalajahi seluruh bagian kavitas abses dengan perlahan-lahan sehingga daerah kompartemen pus terganggu dan dapat diekskavasi. Perluas pemotongan ke akar gigi yang bertanggung jawab terhadap infeksi
- e. Tempatkan drain (lateks steril atau catheter) dan stabilkan dengan jahitan.
- f. Pertimbangkan penggunaan drain tembus bilateral, infeksi ruang submandibula.
- g. Jangan tinggalkan drain pada tempatnya lebih dari waktu yang ditentukan; lepaskan drain apabila drainase sudah minimal. Adanya drain dapat mengeluarkan eksudat dan dapat menjadi pintu gerbang masuknya bakteri penyerbu sekunder.
- h. Bersihkan tepi luka setiap hari dalam keadaan steril untuk membersihkan bekuan darah dan debris.

Pengetahuan yang seksama mengenai anatomi fascial dan leher sangat penting untuk drain yang tepat pada abses yang dalam, tetapi abses yang membatasi daerah dentoalveolar menunjukkan batas anatomi yang tidak jelas bagi ahli bedah. Hanya

mukosa yang tipis dan menonjol yang memisahkan *scalpel* dari infeksi. Idealnya, abses harus didrain ketika ada fluktuasi sebelum ada ruptur dan drainase spontan. Insisi dan drainase paling bagus dilakukan pada saat ada tanda awal dari “pematangan” abses ini, meskipun drainase pembedahan juga efektif, sebelum adanya perkembangan klasik fluktuasi (Peterson, 2003).

Teknik insisi dilakukan dengan tahapan sebagai berikut (Peterson, 2003).

- a. Aplikasi larutan antiseptik sebelum insisi.
- b. Anestesi dilakukan pada daerah sekitar drainase abses yang akan dilakukan dengan anestesi infiltrasi.
- c. Untuk mencegah penyebaran mikroba ke jaringan sekitarnya maka direncanakan insisi :
 - 1) Menghindari duktus (Wharton, Stensen) dan pembuluh darah besar.
 - 2) Drainase yang cukup, maka insisi dilakukan pada bagian superfisial pada titik terendah akumulasi untuk menghindari sakit dan pengeluaran pus sesuai gravitasi.
 - 3) Jika memungkinkan insisi dilakukan pada daerah yang baik secara estetik, jika memungkinkan dilakukan secara intraoral.
 - 4) Insisi dan drainase abses harus dilakukan pada saat yang tepat, saat fluktuasi positif.
- d. Drainase abses diawali dengan hemostat dimasukkan ke dalam rongga abses dengan ujung tertutup, lakukan eksplorasi kemudian dikeluarkan dengan ujung terbuka. Bersamaan dengan eksplorasi, dilakukan pijatan lunak untuk mempermudah pengeluaran pus.
- e. Penempatan drain karet di dalam rongga abses dan distabilasi dengan jahitan pada salah satu tepi insisi untuk menjaga insisi menutup dan drainase.
- f. Pencabutan gigi penyebab secepatnya.

KESIMPULAN

Abses merupakan suatu bentuk infeksi akut atau kronis dan proses supuratif yang dapat terjadi diseluruh tubuh. Abses rongga mulut yang sering dijumpai adalah abses dentoalveolar yang dapat terjadi sebagai akibat masuknya bakteri ke daerah periapikal baik melalui saturan pulpa, jaringan periodontal maupun jaringan perikoronar. Abses merupakan rongga patologis yang berisi *pus* yang disebabkan oleh infeksi bakteri campuran yaitu *Staphylococcus aureus* dan *Streptococcus mutans*.

Terjadinya infeksi pada salah satu atau lebih fascial space yang paling sering oleh karena penyebaran kuman dari penyakit odontogenik terutama komplikasi dari periapikal abses. Pus yang mengandung bakteri pada periapikal abses akan berusaha keluar dari apeks

gigi, menembus tulang, dan akhirnya ke jaringan sekitarnya, salah satunya adalah fascial spaces. Gigi mana yang terkena periapikal abses ini kemudian yang akan menentukan jenis dari fascial spaces yang terkena infeksi.

Adapun tahap penatalaksanaan abses odontogenik secara umum adalah Pemeriksaan Radiologi periapikal dan panoramik sebagai skrining awal untuk menentukan etiologi dan letak fokal infeksi, tes Serologi untuk mengetahui etiologi dan incisi abses, dan drainase *pus* yang berisi bakteri. Selanjutnya didukung dengan pemberian antibiotik, analgesik dan roburantia.

DAFTAR PUSTAKA

Fragiskos, FG. 2007. Oral Surgery. Thieme, New York.

Sailer, Hermann.F., dan Pajarola, Gion. F., 1999, Color Atlas of Dental Medicine Oral Surgery for The General Dentist, Thieme, New York.

[http://gilangrasuna-fkg.web.unair.ac.id/artikel_detail-40675-Catatan Kecil Tentang Gigi-Pola Perjalanan Penyebaran Abses Pada Gigi.html](http://gilangrasuna-fkg.web.unair.ac.id/artikel_detail-40675-Catatan%20Kecil%20Tentang%20Gigi-Pola%20Perjalanan%20Penyebaran%20Abses%20Pada%20Gigi.html)

<http://www.Littleaboutmyworld.com>. Infeksi odontogenik dan penjarannya.

<http://www.d-artsdentist.com/home.php?page=services>. Mencegah gigi demi masa depan anak anda.

<http://www.cilmiaty.blogspot.com/>. Infeksi Odontogen

[http://www.adi along .blog.friendster.com/2008/07/dental-abses](http://www.adi%20along%20.blog.friendster.com/2008/07/dental-abses)

<http://www.ruangkesehatan.blog.com/2008/02/15/abses-pada-rongga-mulut-makalah/>.