

Pengaruh Penambahan Pati Ubi Kayu Pada Bahan Cetak Alginat Terhadap Stabilitas Dimensi  
(**Mirna Febriani**)

The Effectiveness Of Tofu Liquid Waste As A Natural Phytoestrogen For Mandibular Bone Of Ovariectomized Rats (**Meilia Aquina, Nur Permatasari**)

Effect Of Panax Ginseng Extract For The Increased Number Of Fibroblasts Cells After Tooth Extraction  
(**Ferdian Rizky Hutomo, Nur Permatasari, Kartika Andari Wulan**)

Effect Of Led Exposure Time On The Temperature Rise, Depth Of Cure And Microhardness Of Nanohybrid Composite Resin  
(**Olivia Nauli Komala, Ednanisa Budianto, Yosi Kusuma Eriwati, Siti Triaminingsih**)

The Decrease In Number Of Blood Polymorphonuclear (Pmn) To Periapical Radiographs Dose Of radiation exposure (**Amni Adlina, Wasilah**)

The Efficacy Of Glass Ionomer Hybrid As Orthodontic Brackets Adhesives To Inhibit Calcium Released Of The Enamel (**Rina Sutjiati**)

Hubungan Antara Status Gizi Dengan Status Erupsi Gigi Molar Tiga  
(**Normayanti Sukma, Ana Medawati**)

The Effect Of Immunoglobulin-Y Anti Streptococcus Mutans On The Protein Expression Of Streptococcus Mutans Isolated From Caries And Caries-Free Subjects  
(**Rizky Aditiya Irwandi, Endang Winiati Bachtiar, Mindya Yuniastuti**)

Uji Temperatur Air Pencampur Terhadap Setting Time Bahan Cetak Kulit Buah Manggis (*Garcinia Mangostana*) (**Dian Yosi Arinawati, Andi Triawan**)

Pengaruh Ekstrak Antanan (*Centella Asiatica*) Dibandingkan Dengan Ibuprofen Terhadap Kadar Hcl Gaster Tikus (**Yudha Perwira Putra, Euis Reni Yuslianti**)

The Growth Of Body Length And Weigth Of Male Wistars Supplied With anchovies (*stolephorus sp.*) As additional diet (**Tecky Indriana**)

The Expression Of Heat Shock Protein (Hsp) 25 At Compression And Tension Area During Alveolar Bone Remodeling (**Muhammad Nurul Amin**)

SP Transcription Family Involve In Tooth Development ? (**Ivan Arie Wahyudi**)

Restorasi Estetik 1 Kali Kunjungan Dengan Penggunaan Pasak Pada Kasus Fraktur (**Any Setyawati**)

Perawatan Crossbite Anterior Pada Masa Gigi Bercampur Menggunakan *Incline Plane* Lepas (**Tita Ratya Utari, Nova Abdillah**)

## **PENGELOLA JURNAL**

### **Pelindung**

Dekan Fakultas Kedokteran Dan Ilmu Kesehatan UMY

### **Penasehat**

Kaprodi Kedokteran Gigi UMY

### **Penasehat Ahli**

Niken Widyanti S

### **Ketua Redaksi**

Erlina Sih Mahanani

### **Wakil Ketua Redaksi**

Atiek Driana Rahmawati

### **Sekretaris Redaksi**

Alfini Octavia

### **Kesekretariatan**

Dian Yosi Arinawati

Riranto Rahmadani

### **Sirkulasi**

Pipit Okti

### **Anggota Redaksi**

Ana Medawati

Likky Tiara Alphianti

Ika Andriani

Wustha Farani

Dwi Aji Nugroho

Tita Ratya Utari

### **Alamat Redaksi**

RSGM UMY

Asri Medical Center

Jl. HOS Cokroaminoto No. 17 Yogyakarta

### **Diterbitkan Oleh:**

Prodi Kedokteran Gigi

Fakultas Kedokteran dan Ilmu Kesehatan

Universitas Muhammadiyah Yogyakarta

## DAFTAR ISI

### Artikel Penelitian

- Pengaruh Penambahan Pati Ubi Kayu Pada Bahan Cetak Alginat Terhadap Stabilitas Dimensi  
**Mirna Febriani** 1
- The Effectiveness Of Tofu Liquid Waste As A Natural Phytoestrogen For Mandibular Bone Of Ovariectomized Rats  
**Meilia Aquina, Nur Permatasari** 6
- Effect Of Panax Ginseng Extract For The Increased Number Of Fibroblasts Cells After Tooth Extraction  
**Ferdian RizkyHutomo, Nur Permatasari, Kartika Andari Wulan** 14
- Effect Of Led Exposure Time On The Temperature Rise, Depth Of Cure And Microhardness Of Nanohybrid Composite Resin  
**Olivia Nauli Komala, Ednanisa Budianto, Yosi Kusuma Eriwati, Siti Triaminingsih** 21
- The Decrease In Number Of Blood Polymorphonuclear (Pmn) To Periapical Radiographs Dose Of radiation exposure  
**Amni Adlina, Wasilah** 27
- The Efficacy Of Glass Ionomer Hybrid As Orthodontic Brackets Adhesives To Inhibit Calcium Released Of The Enamel  
**Rina Sutjiati** 34
- Hubungan Antara Status Gizi Dengan Status Erupsi Gigi Molar Tiga  
**Normayanti Sukma, Ana Medawati** 39
- The Effect Of Immunoglobulin-Y Anti Streptococcus Mutans On The Protein Expression Of Streptococcus Mutans Isolated From Caries And Caries-Free Subjects  
**Rizky Aditiya Irwandi, Endang Winiati Bachtiar, Mindya Yuniastuti** 46
- Uji Temperatur Air Pencampur Terhadap Setting Time Bahan Cetak Kulit Buah Manggis (Garcinia Mangostana)  
**Dian Yosi Arinawati, Andi Triawan** 55



Pengaruh Ekstrak Antanan ( <i>Centella Asiatica</i> ) Dibandingkan Dengan Ibuprofen Terhadap Kadar Hcl Gaster Tikus <b>Yudha Perwira Putra, Euis Reni Yuslianti</b>	<b>62</b>
The Growth Of Body Length And Weigth Of Male Wistars Supplied With anchovies ( <i>stolephorus sp.</i> ) As additional diet <b>Tecky Indriana</b>	<b>71</b>
The Expression Of Heat Shock Protein (Hsp) 25 At Compression And Tension Area During Alveolar Bone Remodeling <b>Muhammad Nurul Amin</b>	<b>78</b>
<b>Telaah Pustaka</b>	
SP Transcription Family Involve In Tooth Development ? <b>Ivan Arie Wahyudi</b>	<b>83</b>
<b>Laporan Kasus</b>	
Restorasi Estetik 1 Kali Kunjungan Dengan Penggunaan Pasak Pada Kasus Fraktur (Laporan Kasus) <b>Any Setyawati</b>	<b>90</b>
Perawatan Crossbite Anterior Pada Masa Gigi Bercampur Menggunakan <i>Incline Plane</i> Lepas (Laporan Kasus) <b>Tita Ratya Utari, Nova Abdillah</b>	<b>96</b>

**Perawatan Crossbite Anterior Pada Masa Gigi Bercampur  
Menggunakan *Incline Plane* Lepas  
(Laporan Kasus)**

**Tita Ratya Utari<sup>1</sup>, Nova Abdillah<sup>2</sup>**

<sup>1</sup>Lecturer, Study Program of Dentistry

<sup>2</sup>Student, Study Program of Dentistry

**Abstrak**

Crossbite anterior adalah keadaan dimana terdapat hubungan labiolingual yang tidak normal antara satu atau lebih gigi insisivus maksila dengan mandibula. Problem pada masa tumbuh kembang ini seringkali terjadi pada masa gigi bercampur dan perawatan dini sangat disarankan karena maloklusi ini tidak dapat terkoreksi dengan pertumbuhan dan bertambahnya usia. Beberapa teknik yang berbeda telah digunakan untuk koreksi crossbite anterior. Seorang anak perempuan berusia 10 tahun mengeluhkan kondisi gigi depannya dan ketidaknyamanan dalam mengigit. Didiagnosa maloklusi angle klas II dental dengan crossbite anterior (over jet : - 2 mm, overbite 5 mm) dan gigi anterior bawah yang berjejal. Pasien dirawat dengan removable inclined plane. Dataran yang miring (inclined plane) akan menstimulasi gerakan ke depan dari insisivus maksila yang crossbite. Gaya dari otot-otot memberikan tekanan yang cukup untuk pergerakan insisivus maksila. Setelah 4 bulan perawatan crossbite anterior telah terkoreksi dan perawatan masih dilanjutkan untuk mencapai tujuan perawatan selanjutnya.

**Kata kunci:** anterior crossbite, removable incline plane

**Anterior Crossbite Correction In Mixed Dentition  
With Removable Inclined Plane  
(Case Report)**

**Abstract**

Anterior crossbite is the term used to describe an abnormal labiolingual relationship between one or more maxillary and mandibular incisor teeth. This developmental problems frequently seen in the mixed dentition and correction in early mixed dentition is highly recommended as this kind of malocclusion do not diminish with age. Different techniques have been used to correct anterior crossbite. Ten years old Javanese female complained about esthetic problems and biting discomfort. She diagnosed as class II dental malocclusion with anterior

crossbite (over jet : - 2 mm, overbite 5 mm) and crowding of lower anterior teeth. This patient was treated with removable inclined plane. The inclined plane stimulates the forward movement of maxillary incisors which are in crossbite. Muscle force provides sufficient force for maxillary incisor movement. After 4 month of treatment anterior crossbite has already corrected and this treatment is currently undergoing further refinements.

**Key words :** anterior crossbite, removable incline plane

### Pendahuluan

Selama masa gigi bercampur, terutama pada anak-anak usia sekitar 6 th *dental anterior crossbite* yang melibatkan 1 atau 2 gigi permanen merupakan kasus yang seringkali dijumpai di klinik baik pada klinik gigi umum, spesialis gigi anak maupun di klinik terapi bicara dan para ahli menyarankan untuk diperbaiki secepat mungkin. Klinisi harus dapat mengidentifikasi, mendiagnosa dan mencegah masalah oklusi tersebut.<sup>1</sup>

Crossbite anterior adalah keadaan dimana satu atau beberapa gigi depan atas terletak di sebelah lingual dari gigi depan bawah jika rahang dalam oklusi sentrik. Perawatan crossbite anterior pada masa gigi bercampur sangat direkomendasikan karena maloklusi ini tidak dapat terkoreksi dengan pertumbuhan ataupun bertambahnya usia. Crossbite anterior yang tidak dirawat akan menyebabkan fungsi abnormal gigi insisivus bawah, kompensasi insisivus mandibula mengarah pada pengurangan tulang alveolar bagian labial dan atau resesi gingiva. Koreksi crossbite anterior merupakan tujuan utama dari perawatan dini pada tipe maloklusi ini, karena jika tidak dirawat dapat menyebabkan maloklusi Kelas III yang parah dan

hanya memungkinkan untuk dirawat dengan kombinasi metode perawatan ortodontik dan bedah ortognatik.<sup>2,3</sup>

Etiologi crossbite anterior : (a) Pertumbuhan yang abnormal dari rahang akibat faktor herediter atau trauma waktu kelahiran menyebabkan rahang atas pertumbuhannya terhambat dan menjadi kecil dibandingkan dengan rahang bawah. Hal ini mengakibatkan semua gigi-gigi di rahang atas jatuh di sebelah lingual dari rahang bawah. (b) Kelainan pada articulatio mandibularis, otot-otot pengunyahan atau kelainan neuromuscular dapat menyebabkan kelainan fungsi pengunyahan yang dapat menyebabkan seseorang mengunyah dengan cara crossbite. (c) Pertumbuhan insisivus atas yang terhalang oleh insisivus bawah untuk maju ke depan. Tidak adanya koordinasi antara waktu keluarnya insisivus atas dan insisivus bawah, insisivus atas erupsinya terlambat, maka insisivus ini tidak mempunyai kesempatan untuk maju ke depan karena terhalang oleh insisivus bawah yang sudah panjang. (d) Kekurangan tempat dapat menyebabkan terjadinya crossbite. Jika pada pasien dilakukan ekstraksi premature dari gigi desidui menyebabkan pergeseran dari gigi-gigi yang tinggal maka kekurangan tempat bagi gigi yang akan tumbuh dapat menyebabkan gigi ini



mengambil tempat dengan posisi yang crossbite. (e) Persistensi dari gigi desidui dapat menyebabkan gigi pengganti erupsi dengan mengambil posisi yang crossbite. Keadaan ini dapat terjadi pada gigi-gigi anterior dan gigi-gigi posterior. (f) Bad habit seperti tidur di atas satu lengan, bertopang dagu.<sup>4</sup>

Terdapat beberapa pendekatan yang memungkinkan dan direkomendasikan untuk perawatan *simple anterior dental crossbite* yaitu : (1) Terapi tongue blade. Dental crossbite sederhana yang hanya melibatkan 1 gigi dapat dikoreksi dgn cara ini. Prognosis dan keberhasilan prosedur ini sangat tergantung pada kooperatif pasien dan pengawasan orang tua. Tidak ada control yang tepat terhadap jumlah dan arah gaya yang diberikan. (2) *Lower incline plane*. Perawatan *anterior dental crossbite* yang melibatkan 1 atau lebih gigi dapat dilakukan dengan menggunakan akrilik inkle plane yang disemenkan. Teknik ini memungkinkan pembukaan gigitan jika dipakai lebih dari 3 minggu. (3) Mahkota komposit atau stainless steel. Metode dengan sementasi mahkota stainless steel terbalik pada insisivus yang tertahan pada posisi lingual dengan sudut 45° terhadap oklusal plane. Metode ini untuk mengatasi kelemahan pada metode inkle plane dan sulit untuk diterapkan pada kasus gigi insisivus maksila yang sedang partial erupsi. (4) Hawley retainer dengan auxiliary spring. Alat ini digunakan pada kasus dengan pergerakan gigi yang ringan pada pediatric dentistry. Pada prosedur ini prognosis tergantung pada kooperatif pasien dan

pengawasan orang tua. (5) Labial dan lingual arch wires. Penggunaan labial dan atau lingual arch wire telah terbukti sukses. Kelemahan dari penggunaan alat ini adalah biaya yang mahal dan pelatihan tambahan diperlukan untuk dapat menggunakan alat ini secara efisien.<sup>5</sup>

*Removable lower incline plane* merupakan alat fungsional lepasan sederhana yang bekerja seperti *incline plane*. Salah satu keuntungan alat ini adalah sekaligus bisa digunakan untuk retensi setelah perawatan aktif dan memungkinkan untuk ditambahkan gigi akrilik jika diperlukan, sehingga bisa digunakan gigi tiruan lepasan pada rahang bawah pada kasus dimana terjadi premature loss pada gigi desidui.<sup>2,3</sup>

Tujuan dari laporan kasus ini untuk menunjukkan metode yang murah dan mudah untuk mengatasi crossbite anterior pada masa gigi bercampur. Kelemahan metode ini adalah alat ini dapat dilepas sehingga membutuhkan kerjasama yang baik dengan pasien dan orang tuanya.

#### Laporan Kasus Riwayat Kasus

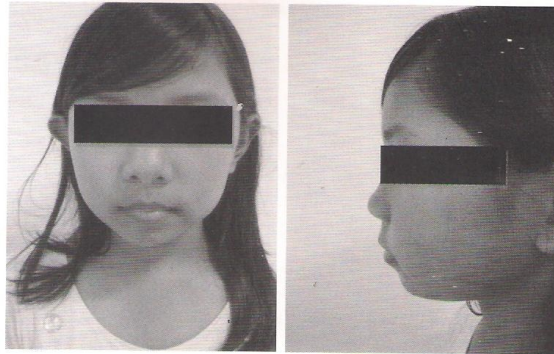Seorang anak perempuan berumur 10 tahun datang bersama ibunya mengeluhkan gigi-giginya tidak rapi terutama gigi depan atas “nyakil” karena tumbuh di belakang gigi-gigi depan bawah. Secara umum kesehatannya dan oral hygiene baik. Pasien dan ibunya merasa khawatir keadaan seperti itu akan bertahan sampai dewasa jika dibiarkan saja, sehingga ingin dirawat.

**Tita Ratya Utari: Perawatan Crossbite Anterior Pada Masa Gigi Bercampur**

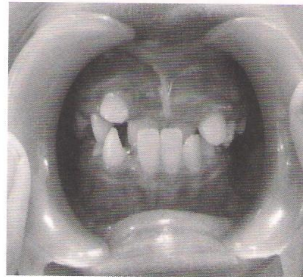
**Diagnosa**

Pemeriksaan ekstra oral menunjukkan profil pasien cembung dengan bentuk muka yang simetris. Pada pemeriksaan intra oral pasien memiliki jaringan mukosa normal, bentuk lidah dan palatum normal. Kebersihan mulut pasien sedang. Pada pemeriksaan fungsional tidak terdapat kelainan, TMJ normal tidak

terdapat klicking maupun rasa nyeri. Analisis studi model menunjukkan hubungan molar kanan dan kiri klas II, overbite 5,5 mm, overjet -2 mm, garis median segaris. Gigi anterior atas dan bawah berdesakan dan susunan tidak teratur. Terdapat gigi 11 dan 21 yang tumbuh ke arah lingual atau berada pada di belakang gigi 31 dan 41. Gigi 12 dan 22 labioversi, gigi 42 linguoversi.




**Gambar 1. Foto extra oral sebelum perawatan**

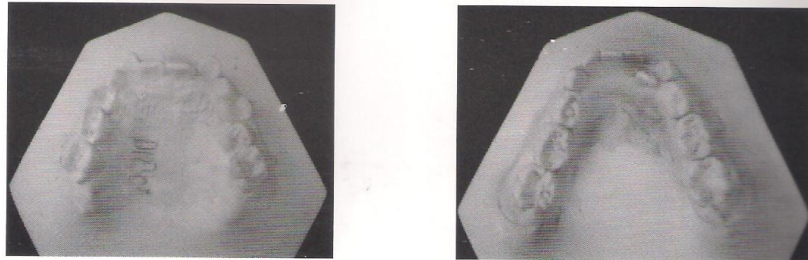




**Tita Ratya Utari: Perawatan Crossbite Anterior Pada Masa Gigi Bercampur**



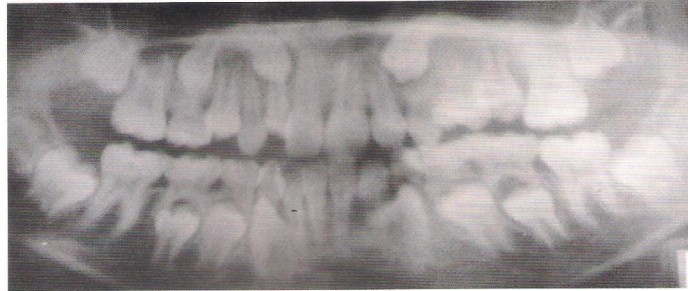
**Gambar 2. Foto intra oral pasien sebelum perawatan (29/01/2010)**



**Gambar 3. Study model pasien tampak oklusal**

**Pemeriksaan Lanjutan**

Hasil pemeriksaan rontgen foto panoramik menunjukkan pada rahang atas terdapat benih gigi 15, 17, 27 yang posisinya normal, benih gigi 13 dan 23 yang posisinya tumbuh ke mesial, benih gigi 18 dan 28 belum muncul. Pada rahang bawah terdapat benih gigi 38, 37, 35, 34, 44, 45, 47, 48 yang posisinya normal, terdapat benih gigi 33 dan 43 yang posisinya torsiversi. Tidak ada kelainan (lesi) periapikal, tulang pendukung baik dan tidak terdapat sisa akar gigi.



Gambar 4. Foto Panoramik sebelum perawatan

#### Etiologi

Etiologi pada kasus ini kemungkinan karena persistensi gigi 51 dan 61 menyebabkan gigi 11 dan 21 arah pertumbuhannya ke sebelah lingual sehingga seluruh bagian mahkotanya tertutup oleh gigi 31 dan 41.

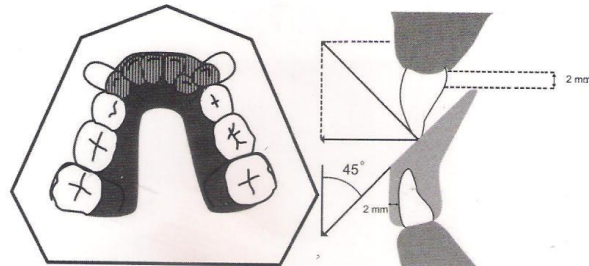
#### Tujuan Perawatan

Tujuan perawatan pada pasien ini adalah menghilangkan crossbite anterior untuk mencegah terjadinya maloklusi klas III yang parah dan memperbaiki estetik wajah.

#### Kemajuan Perawatan

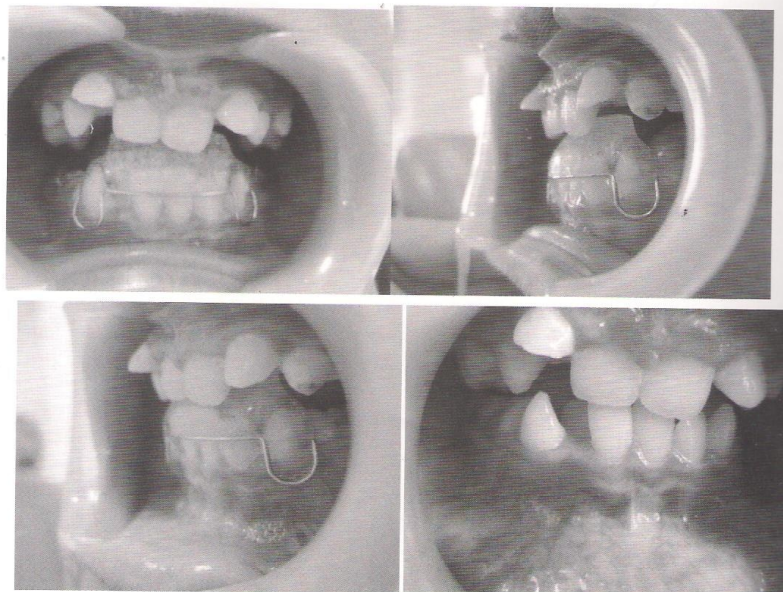
Tahap pertama perawatan adalah koreksi crossbite anterior dengan *inclined bite plane* lepasan yaitu berupa akrilik pada sisi lingual gigi-gigi anterior rahang bawah yang ditebalkan hingga membentuk sudut 45° dengan sudut kemiringan pada permukaan incisal gigi-gigi anterior rahang bawah. Plat ini dilengkapi dengan labial arch dengan u loop pada 73 dan 83 dengan kawat stainless wire Ø 0,7 mm, C klamer diletakkan pada gigi 16 dan 26 dengan stainless wire Ø 0,7 mm.

Tita Ratya Utari: Perawatan Crossbite Anterior Pada Masa Gigi Bercampur



Gambar 5. Desain alat pasien saat insersi *inclined bite plane* (04/05/2010)

Pasien diinstruksikan untuk memakai alat sepanjang hari dan kontrol satu minggu sekali. Pasien ini sangat kooperatif dalam memakai plat ortodonsi ini, terbukti pada saat kontrol pertama pada hari ke 10 (14/5/2010), plat fungsional *inclined bite plane* masih retentive, stabil dan sudah terbentuk over jet sebesar 1 mm, dan overbite sebesar 1 mm. Ujung dataran *inclined bite plane* sudah menempel di palatum sehingga dilakukan pengurangan ujung dataran *inclined bite plane*. Tidak ditemukan peradangan pada mukosa.



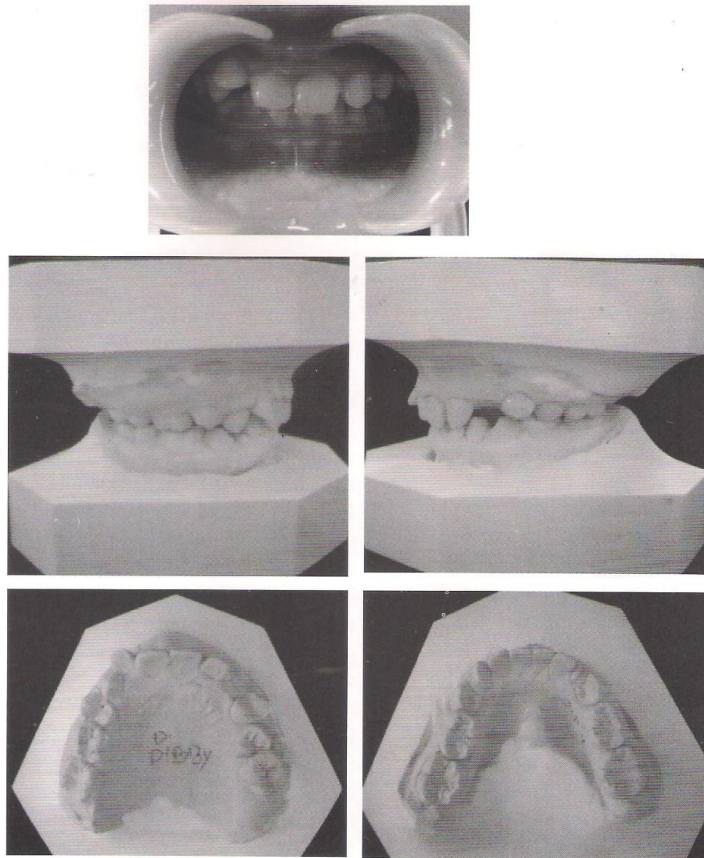
Gambar 6. Foto intraoral saat kontrol I (14/05/2010)



**Tita Ratya Utari: Perawatan Crossbite Anterior Pada Masa Gigi Bercampur**

Kontrol ke 2 (21/5/2010) Overjet sudah mengalami peningkatan menjadi 1,8 mm namun gigi-gigi posterior belum oklusi. Kontrol ke 3 (28/5/2010) overjet sudah ideal yaitu 2 mm, gigi molar pertama permanen kanan kiri RA & RB sudah beroklusi. Kontrol ke 10 (30/10/2010) overjet 2 mm dan

overbite 5 mm, Gigi 12 masih labioversi, space untuk gigi 12 agar masuk ke dalam lengkung ideal masih belum mencukupi. gigi 22 sudah masuk ke dalam lengkung ideal. Gigi 42 sudah berada pada lengkung ideal Gigi 33 tumbuh sebagian dan torsi, gigi 34 juga tumbuh sebagian.



**Gambar 7. Gambar pasien saat kontrol ke IX (30/10/2010)**

Crossbite anterior sudah terkoreksi dan alat sudah semakin tidak retentif, sehingga perawatan dilanjutkan pada tahap kedua menggunakan plat ekspansi untuk mendapat ruang yang dibutuhkan untuk koreksi gigi yang masih malposisi.

### Pembahasan

Kasus crossbite anterior pada gigi permanen dapat menyebabkan peningkatan keparahan kasus, sehingga penanganan dini yang bertujuan untuk menstimulasi keseimbangan pertumbuhan dan perkembangan oklusal sangat diindikasikan.<sup>6</sup> Keuntungan utama perawatan dini anterior crossbite adalah adanya kesempatan untuk mempengaruhi proses pertumbuhan rahang atas dengan alat yang sederhana dan tidak mahal untuk mencegah dibutuhkannya ortognatik surgery di kemudian hari.

Memilih alat untuk koreksi crossbite anterior perlu mempertimbangkan jumlah vertical overbite. Jika  $\frac{1}{2}$ - $\frac{2}{3}$  atau lebih dari panjang mahkota dan melibatkan  $\frac{3}{4}$  gigi depan maka disarankan untuk menggunakan *removable inclined plane (Bruckl appliance)*. Jika vertical overbite kurang dari  $\frac{1}{2}$  dari panjang mahkota, maka lebih baik menggunakan plat lepasan dilengkapi proktraksi spring atau screw untuk mengkoreksi maloklusi tersebut.<sup>7</sup> *Incline plane* digunakan jika terdapat cukup ruang untuk proklinasi gigi insisivus atas. Secara klinik dapat digunakan pada kasus dimana insisivus atas pada posisi crossbite lebih dari separuh vertical overbite. Gerakan gigi terjadi dari

hasil gaya resultan penutupan otot dan interaksi *incline plane*. Base akrilik dari *incline plane* harus cukup luas.<sup>8</sup>

Pada kasus ini gigi insisivus sentral rahang atas hampir  $\frac{2}{3}$  mahkota tertutup oleh insisivus sentral dan lateral rahang bawah. Tidak terdapat overlap antara gigi insisivus sentral dengan insisivus lateral rahang atas sehingga terdapat cukup ruang untuk proklinasi gigi insisivus sentral atas. Perawatan menggunakan *inclined plane* lepasan dengan kemiringan  $45^\circ$  pada kasus ini menunjukkan hasil yang memuaskan dimana dalam 10 hari perawatan crossbite anterior terkoreksi, over jet mula mula -2 menjadi 1 mm dan overbite mula mula 5,5 menjadi 1 mm dalam waktu 2 minggu gigi molar pertama permanen rahang atas dan bawah kanan kiri sudah bisa beroklusi.

Derajat kemiringan *incline* yang disarankan pada insisivus bawah sebaiknya adalah  $45^\circ$  terhadap oklusal plane. Pada saat penutupan insisivus atas, dimana awalnya oklusi dibelakang insisivus bawah, bertemu/menggigit pada *incline plane* maka tekanan pada gigitan akan terbagi menjadi 2 gaya vektor yaitu tekanan proklinasi / memajukan gigi insisivus atas dan tekanan mengintrusi insisivus. Semakin curam dataran, semakin besar tekanan ke depan dari insisivus maksila.<sup>8</sup> Pada saat insersi, diperlukan penggunaan *articulating paper* untuk mendeteksi angulasi yang tepat dan penggrindingan akrilik *incline plane*. Observasi secara periodik akan menunjukkan kebutuhan penggrindingan *incline plane*.<sup>9</sup>

Kerjasama yang baik antara dokter gigi dan pasien merupakan salah satu kondisi yang paling penting bagi keberhasilan perawatan menggunakan alat lepasan. Pasien pada kasus ini anak perempuan berusia 10 tahun sangat kooperatif dalam perawatan dan mau memakai alat. Faktor yang berperan penting tidak hanya usia anak, tetapi juga motivasi untuk perawatan, bagaimana anak menerima problem tersebut, dimana anak perempuan lebih bersemangat untuk perawatan dibandingkan laki laki.<sup>10</sup>

Memulai perawatan lebih awal memungkinkan untuk koreksi beberapa kelainan dentoalveolar, sehingga memungkinkan untuk mencegah perkembangan kelainan yang lebih parah dan memperpendek waktu perawatan saat periode gigi permanen.<sup>7</sup>

Perawatan menggunakan *removable inclined plane* pada kasus ini selain murah dan sederhana juga menghasilkan kemajuan perawatan dengan cepat. Perawatan ini merupakan kompetensi seorang dokter gigi dari pada merujuk pada spesialis ortodonti untuk perawatan selanjutnya namun demikian penekanan utama perlu diberikan pada diagnosis dan evaluasi dari maloklusi.

#### Simpulan

Penanganan dini pada kasus crossbite anterior dapat memicu pertumbuhan rahang atas dan menghindari masalah yang akan dihadapi jika keadaan ini dibiarkan sampai pasien dewasa. Perawatan dengan menggunakan *removable inclined plane (Bruckl appliance)* dapat digunakan sebagai salah satu

alternatif dalam mengoreksi crossbite anterior dengan cepat. Faktor kooperatif dan motivasi yang tinggi dari pasien dan keluarga pasien sangat diperlukan untuk keberhasilan perawatan.

#### Daftar Pustaka

1. Orlando MT., José VB., Tatiana BK., Ana L. R. Á., Matheus MP., The Anterior Dental Cross-Bite: the paradigm of interception in orthodontics, *Rev. Clin. Pesq. Odontol.*, 2010; vol 6 (1) : 71-78.
2. Arvystas M.G., The rationale for early orthodontic treatment. *Am J Orthod Dentofacial Orthop*; 1998; 133:15-8.
3. Vadiakas G, Viazis AD., Anterior crossbite correction in the early deciduous dentition. *Am J Orthod Dentofacial Orthop*; 1992; 102:160-2.
4. Mokhtar M.. *Penuntun Kuliah Orthodonti*. Bagian Orthodonti, FKG U.S.U Medan. 1970.
5. Lee BD., Correction of crossbite. *Dent Clin North Am*, 1978; 22:647-68.
6. Tausche E., Luck O., Harzer W., Prevalence of malocclusions in the early mixed dentition and orthodontic treatment need. *Eur J Orthod*; 2004; 26:237-44.
7. Patti A., Perier G., Preface. In: *Clinical success in early orthodontic treatment*. Quintessence, p. 2005; 8.
8. Adams P., The design, construction and use of removable orthodontic appliances. 5th ed. Bristol, p. 1984 ;111-2.



9. Irena J., Andra L., Andris A., Anterior crossbite correction in primary and mixed dentition with removable inclined plane (Bruckl appliance), *Stomatologija, Baltic Dental and Maxillofacial Journal*, 2008;10:140-144.
10. Kiyak A.H., Patients' and parents' expectations from early treatment. *Am J Orthod Dentofacial Orthop*; 2006;129:S50-54.