

BAB IV

HASIL DAN PEMBAHASAN

A. GAMBARAN UMUM PENELITIAN

Penelitian ini menggunakan 30 ekor bayi tikus putih *Rattus norvegicus* jantan yang bergalur *Sprague Dawley* sebagai sampel penelitian. Sampel tersebut dibagi ke dalam tiga kelompok, yaitu kelompok control (K), *gel* (P1), dan *spray* (P2), masing-masing kelompok terdiri dari 10 ekor tikus. Sampel kelompok kontrol tidak diberi perlakuan apapun, sedangkan dua kelompok lain yaitu kelompok *gel* (P1) dan *spray* (P2) dimasukkan ke dalam kandang perlakuan sesuai kelompoknya untuk didedahkan pada pewangi *gel* dan *spray*. Pendedahan pewangi ruangan *gel* diberikan dengan meletakkan satu buah pewangi *gel* pada kandang perlakuan khusus kelompok *gel* (P1) dengan cara digantungkan pada tepi kotak. Pendedahan pewangi ruangan *spray* dilakukan dengan cara penyemprotan pewangi tersebut sebanyak sepuluh kali pertama pada kandang perlakuan khusus tikus kelompok *spray* (P2) sebelum tikus tersebut dimasukkan ke dalam kandang. Durasi perlakuan dinaikkan secara bertahap, dengan awal mula 15 menit pada pagi dan sore hari. Setiap minggu, durasi pendedahan tersebut dinaikkan 15 menit baik untuk pagi maupun sore hari. Pendedahan dilakukan selama 67 hari atau setara dengan ketika usia tikus telah mencapai usia 74 hari, sehingga didapatkan total durasi pendedahan terakhir adalah 4,5 jam di usia pendedahan 67

hari. Perlakuan dengan memberikan dosis durasi pendedahan yang dinaikkan secara bertahap ini atas dasar pertimbangan usia tikus yang masih bayi dengan organ-organ dalam tubuhnya yang belum berfungsi maksimal ketika awal mulai pendedahan ini, sehingga dikhawatirkan akan mematikan tikus jika pemberiannya tidak bertahap yang dimulai dari dosis durasi pendek.

Setiap harinya ketiga kelompok tikus diberi pakan standar dengan porsi yang sama di awal (20 gram) dan meningkat seiring bertambahnya usia tikus, selain itu juga diberi air minum berupa air mineral. Penggantian sekam dilakukan teratur satu minggu sekali.


Pembedahan tikus dilakukan pada hari ke 68 pendedahan atau setara dengan usia tikus yang mencapai 75 hari. Sebelum divedah, tikus dimatikan terlebih dahulu dengan cara dimasukkan ke dalam toples tertutup berisi kloroform. Selanjutnya, pendedahan dilakukan untuk mengambil organ yang akan diteliti (mata) untuk dibuat preparat histology dengan metode blok paraffin dan pengecatan *Hematoksilin Eosin*. Preparat tersebut lalu diamati dibawah mikroskop binokuler dengan perbesaran 10x10 untuk mengukur tebal kornea keseluruhan dan epitel anterior. Pengukuran tersebut dilakukan pada masing-masing preparat pada 5 lapang pandang, dan masing-masing lapang pandang diukur ketebalannya sebanyak 5 kali kemudian dirata-rata. Digunakan pula perbesaran 40x10 untuk mengamati keratosit.

B. HASIL PENELITIAN

Tabel 3. Data Hasil Penelitian Pengaruh Pendedahan Pewangi Ruang pada Gambaran Histologi Kornea Mata Bayi *Rattus norvegicus*.

Kelompok	Ketebalan Kornea Keseluruhan (μm)	Ketebalan Epitel Anterior (μm)	Jumlah Keratosit
Kontrol	88.51	30.67	5.66
Pewangi Gel	100.47	31.33	16.2
Pewangi Spray	110.86	32.51	10.62

Perubahan histologi kornea diamati dari 3 jenis variabel yaitu ketebalan kornea seluruhnya, ketebalan epitel anterior dan jumlah keratosit. Pengukuran ketebalan baik kornea keseluruhan maupun epitel anterior dilakukan dengan perbesaran 10x mikroskop cahaya yang disambungkan ke komputer dibantu perangkat aplikasi *Optilab*. Ketebalan keduanya diukur pada 5 lapang pandang dari masing-masing preparat, dan masing-masing lapang pandang diukur ketebalannya dari berbagai sisi sebanyak 5 kali. Jumlah keratosit dari masing-masing preparat diamati di bawah perbesaran 40x dengan mikroskop cahaya dan diamati pada 5 lapang pandang dari masing-masing preparat. Pengujian statistika diawali dengan pengujian normalitas sebaran data *Shapiro Wilk*.



Gambar 4. Kornea Mata *Rattus norvegicus* (pengecatan HE, potongan melintang) diamati dengan bantuan OptiLab perbesaran 10x10.

a) Ketebalan Kornea Keseluruhan

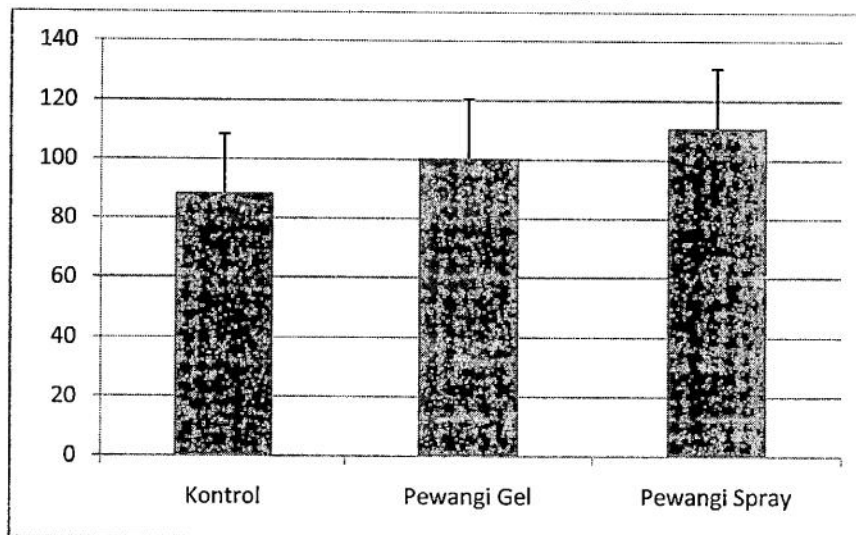
Data ketebalan kornea keseluruhan dari kelompok Kontrol (K) adalah $p=0,943$, kelompok yang didedahkan pewangi ruangan *gel* (P1) adalah $p=0,776$ yang berarti memenuhi $p>0,05$ sehingga perbesaran data kelompok Kontrol (K) dan pewangi *gel* (P1) adalah normal. Data dari sampel kelompok yang didedahkan pewangi ruangan *spray* (P2) didapatkan $p=0,010$ yang berarti data tersebut tidak memenuhi $p>0,05$ sehingga persebaran data dari kelompok pewangi *spray* (P2) dikatakan tidak normal. Pengujian data dilanjutkan menggunakan uji *Kruskal-Wallis*. Uji *Kruskal Wallis* menunjukkan hasil $p=0,025$ yang berarti memenuhi kriteria $p<0,05$ yang memiliki makna jika ketiga kelompok yang diujikan memiliki perbedaan yang signifikan atau tidak identik.

Tabel 4. Ketebalan Kornea Keseluruhan Kornea Mata Bayi *Rattus norvegicus* kontrol (yang tidak didedahkan) dan yang didedahkan ewangi ruangan sejak usia 8 hari (μm)

Kelompok Perlakuan	Rata-rata (μm) ($\bar{x} \pm \text{SD}$)
Kontrol (K)	88,5090 \pm 7,5629 ^a
Pendedahan Pewangi <i>Gel</i> (P1)	100,4710 \pm 13,8512 ^b
Pendedahan Pewangi <i>Spray</i> (P2)	110,8280 \pm 30,6780 ^b

Keterangan : Hasil Uji *Mann Whitney* terhadap rata-rata ketebalan kornea bayi tikus putih (*Rattus norvegicus*) ^a . ^b huruf yang berbeda menunjukkan perbedaan yang signifikan dengan Confidence Interval (CI) 95 %

Gambar 5. Grafik Ketebalan Kornea Keseluruhan Kornea Mata Bayi *Rattus norvegicus* kontrol (yang tidak didedahkan) dan yang didedahkan ewangi ruangan sejak usia 8 hari (μm)



Hasil uji *Mann Whitney* kelompok K dengan kelompok P1, didapatkan kelompok K memiliki Mean Rank 7,40 yang lebih rendah dari pada kelompok P1 (13,60). Nilai $p=0,019$ ($< 0,05$), yang berarti perbedaan antara kelompok K dan P1 adalah signifikan.

Uji *Mann Whitney* untuk kelompok K dengan kelompok P2 didapatkan perbedaan *Mean Rank* dimana kelompok K memiliki nilai 7,50 yang lebih rendah dibanding nilai kelompok P2 yaitu 13,50. Perbedaan keduanya juga signifikan, hal tersebut dapat dilihat dari $p=0,023$ ($<0,05$) sehingga data kelompok K dan P2 memiliki perbedaan yang signifikan atau berarti.

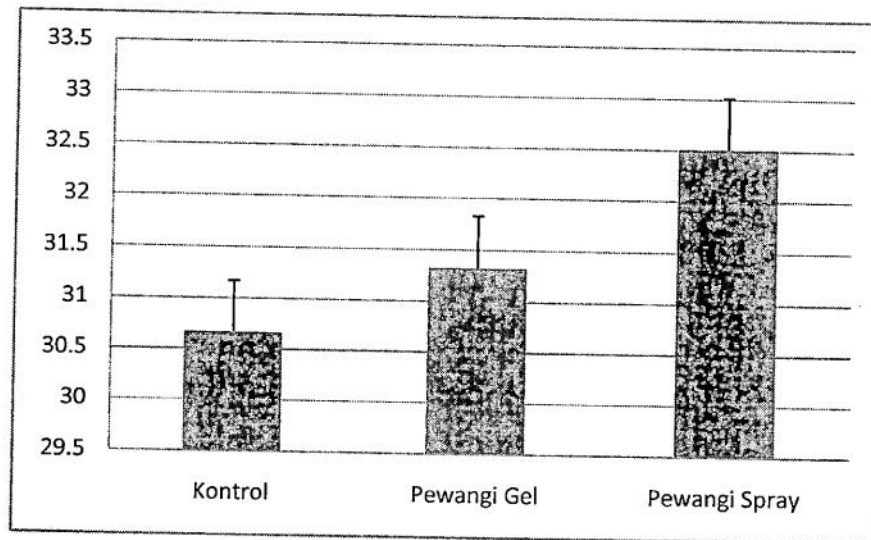
Uji *Mann Whitney* untuk kelompok P1 dan P2, didapatkan perbedaan *Mean Rank* dimana kelompok P1 memiliki nilai 9,65 yang lebih rendah dari kelompok P2 yaitu 11,35 namun, perbedaan keduanya ternyata tidak signifikan atau tidak berarti. Hal tersebut dapat kita ketahui dari nilai $p=0,520$ ($>0,05$) sehingga menunjukkan data kelompok P1 dan P2 hampir identik sama.

a) Ketebalan Epitel Anterior

Tabel 5. Ketebalan Epitel Anterior Kornea Mata Bayi *Rattus norvegicus* kontrol (yang tidak didedahkan) dan yang didedahkan ewangi ruangan sejak usia 8 hari (μm)

Kelompok Perlakuan	Rata-rata (μm) ($\bar{x} \pm \text{SD}$)
Kontrol (K)	30,6720 \pm 3,5263
Pendedahan Pewangi <i>Gel</i> (P1)	31,3350 \pm 4,7037
Pendedahan Pewangi <i>Spray</i> (P2)	32,5130 \pm 4,6793

Gambar 6. Grafik Ketebalan Epitel Anterior Mata Bayi *Rattus norvegicus* kontrol (yang tidak didedahkan) dan yang didedahkan ewangi ruangan sejak usia 8 hari (μm)



Data ketebalan epitel anterior kornea dari kelompok kontrol (K) memiliki nilai $p=0,563$, kelompok pewangi ruangan *gel* (P1) memiliki nilai $p=0,593$, kelompok pewangi ruangan *spray* (P2) memiliki nilai $p=0,892$ yang berarti ketiganya memenuhi $p>0,05$ sehingga persebaran data kelompok variabel ketebalan epitel anterior adalah normal. Data dilanjutkan dengan pengujian *One Way ANOVA*. Hasil uji *One Way ANOVA* didapatkan hasil $p=0,615$ yang berarti tidak memenuhi kriteria $p<0,05$ sehingga dikatakan jika data-data dari ketiga kelompok tersebut dianggap tidak memiliki perbedaan yang signifikan.

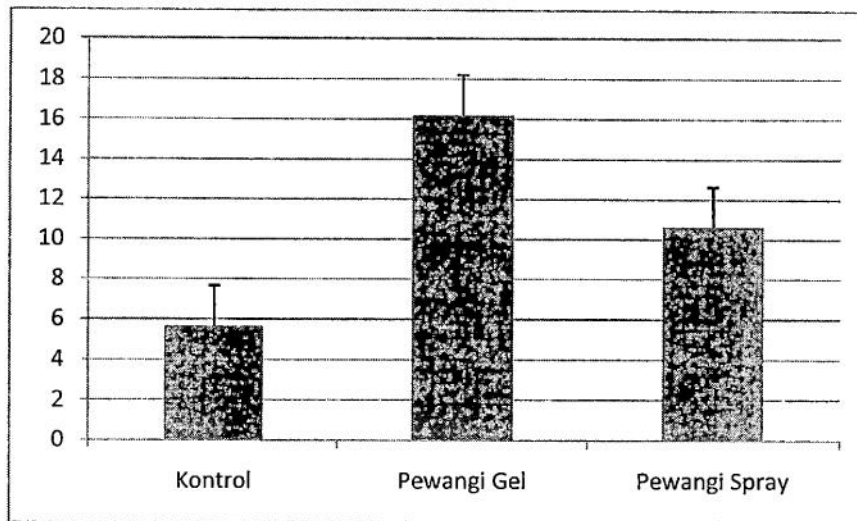
b) Jumlah Keratosit

Tabel 6. Jumlah Keratosit Kornea Mata Bayi *Rattus norvegicus* kontrol (yang tidak didedahkan) dan yang didedahkan ewangi ruangan sejak usia 8 hari

Kelompok Perlakuan	Rata-rata $\bar{x} \pm SD$
Kontrol (K)	5,6600 \pm 0,61322 ^a
Pendedahan Pewangi <i>Gel</i> (P1)	16,2000 \pm 5,6000 ^b
Pendedahan Pewangi <i>Spray</i> (P2)	10,6200 \pm 3,6435 ^b

Keterangan : Hasil Uji Analisis *Post Hoc Tukey* terhadap rata-rata jumlah keratosit kornea bayi tikus putih (*Rattus norvegicus*) ^{a, b} huruf yang berbeda menunjukkan perbedaan yang signifikan dengan Confidence Interval (CI) 95 %

Gambar 7. Grafik Jumlah Keratosit Jumlah Keratosit Kornea Mata Bayi *Rattus norvegicus* kontrol (yang tidak didedahkan) dan yang didedahkan pewangi ruangan sejak usia 8 hari



Data jumlah keratosit dari kelompok kontrol (K) memiliki nilai $p=0,30$, kelompok pewangi ruangan *gel* (P1) memiliki nilai $p=0,979$, kelompok pewangi ruangan *spray* (P2) didapatkan nilai $p=0,246$ yang berarti ketiganya memenuhi kriteria $p>0,05$


sehingga persebaran data kelompok variabel jumlah keratosit adalah normal. Analisis selanjutnya menggunakan uji *One Way ANOVA*. Dalam uji analisis tersebut didapatkan hasil $p=0,00$ yang berarti data dari ketiga kelompok ini memiliki perbedaan yang signifikan atau tidak identik.

Analisis lanjutan untuk data rata-rata variabel jumlah keratosit untuk ketiga kelompok yaitu K, P1, dan P2 adalah dengan menggunakan *post hoc Tukey*. Data hasil analisis *Tukey* menunjukkan perbedaan yang signifikan antara rata-rata jumlah keratosit dari masing-masing kelompok baik antara kelompok K dengan kelompok P1 yaitu $p=0,00$, kelompok K dengan kelompok P2 yaitu $p=0,027$, dan kelompok P1 dengan kelompok P2 yaitu $p=0,012$. Hal tersebut dapat kita lihat dari nilai p ketiganya yang memiliki nilai kurang dari 0,05 yang menunjukkan jika hipotesis null ditolak yang berarti bahwa data rata-rata jumlah keratosit dari ketiga kelompok tersebut tidak identik atau berbeda signifikan.

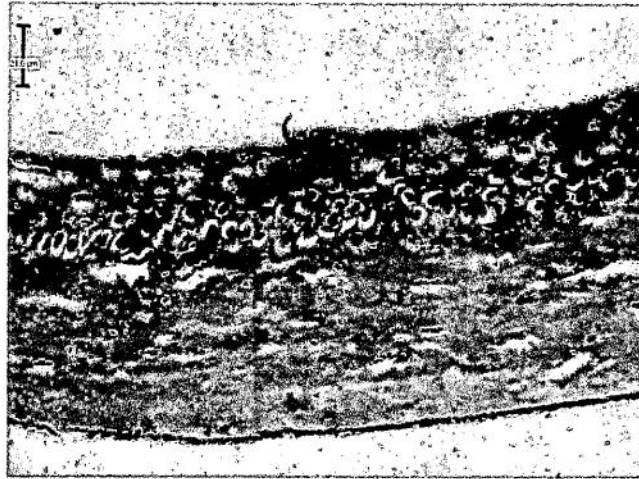
Hasil pengamatan mikroskopis yang mewakili masing-masing kelompok perlakuan dapat dilihat di gambar di bawah ini :



Gambar 8. Kornea *Rattus norvegicus* kelompok kontrol (K) yang dipotong melintang dengan metode blok paraffin, pewarnaan *Hematoksilin Eosin* dan perbesaran 40x10.

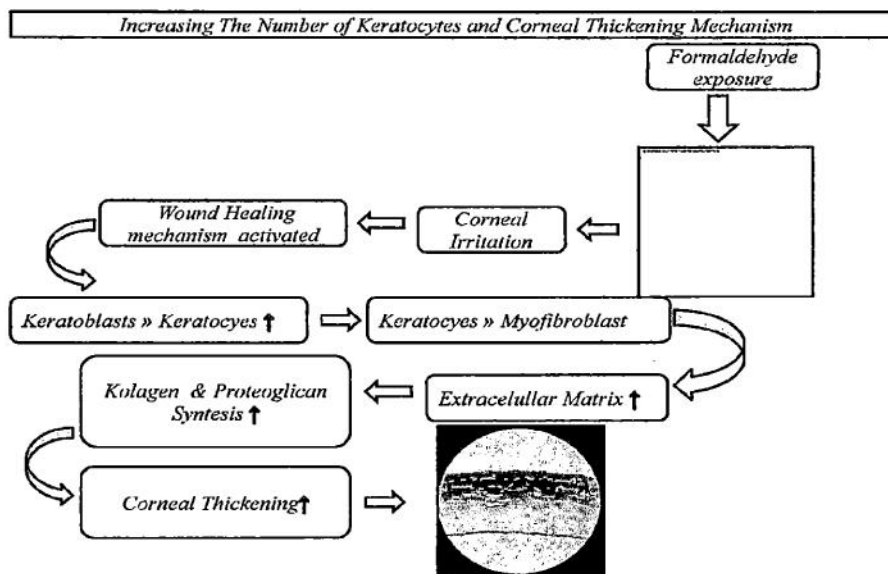


Gambar 9. Kornea *Rattus norvegicus* kelompok Pewangi Gel (P1) yang dipotong melintang dengan metode blok paraffin, pewarnaan *Hematoksilin Eosin* dan perbesaran 40x10.



Gambar 10. Kornea *Rattus norvegicus* kelompok Pewangi Spray (P2) yang dipotong melintang dengan metode blok paraffin, pewarnaan *Hematoksilin Eosin* dan perbesaran 40x10.

C. PEMBAHASAN



Gambar 11. Skema mekanisme peningkatan ketebalan kornea keseluruhan dan jumlah keratosit pada pendedahan pewangi ruangan terhadap kornea mata *Rattus norvegicus*.

Berikut ini, peneliti akan menjelaskan hasil penelitian dengan pembahasan berdasarkan masing-masing variabel terkait :

a) Ketebalan Kornea Keseluruhan

Hasil penelitian menunjukkan perbedaan yang signifikan antara kelompok kontrol dengan kelompok yang mendapat pendedahan. Hal tersebut menunjukkan jika kedua jenis pewangi ruangan berpengaruh terhadap perubahan histologi kornea dalam hal ini ketebalan kornea keseluruhan. Salah satu zat kimia yang terkandung di dalam kedua jenis pewangi ruangan adalah formaldehida. Formaldehida merupakan senyawa yang bertanggung jawab untuk iritasi kornea sedang hingga berat. Formaldehida secara umum dikenal akan kemampuannya bereaksi dengan protein, lemak, dan asam nukleat. Paparan terhadap formaldehida menghasilkan ketidakseimbangan metabolisme yang cepat dan ikatan kovalen terhadap DNA, RNA dan protein yang dimana paparannya menyebabkan sitotoksisitas. Formaldehida dapat secara signifikan meningkatkan ketebalan kornea dibanding zat-zat lain yang terkandung. Pada iritasi yang lebih berat, formaldehida mampu menyebabkan edema kornea yang melibatkan stroma bahkan endotelium (Maurer, 2002). Hasil penelitian menunjukkan ketebalan kornea tikus putih yang didedahkan pewangi *spray* lebih tebal dibanding pewangi *gel*. Potensi iritasi mata yang besar dimiliki oleh pewangi ruangan cair

(*spray*). Pewangi ruangan *spray* memiliki dampak potensi iritasi mata terutama pada lapisan epitelial dan stroma kornea dibandingkan bentuk lain diantaranya *gel*, *non-aerosol* maupun *unfragranced*. Hal tersebut juga selaras dengan penelitian oleh Hanson (2008) yang mengemukakan bahwa pada pengharum ruangan cair toksisitasnya disebabkan karena adanya penambahan zat pelarut (*solvent*). Kadar toksisitas meningkat pada penggunaan pewangi ruangan yang bekerja dengan cara disemprotkan (*spray*). Hal tersebut disebabkan karena pewangi ruangan yang bekerja dengan cara disemprotkan biasanya turut pula ditambahkan gas bertekanan (*propellant*) dan menghasilkan zat kimia berkonsentrasi tinggi. Trimetilamina (TMA) merupakan salah satu zat yang digunakan sebagai *propellant* (EPA, 2010). TMA sangat larut di air maupun bahan organik. Trimetilamina memiliki rumus kimia C_3H_9N . Efek dari paparan trimetilamina adalah iritasi mata, lesi mata dan organ respirasi terkait dengan sifatnya yang neurotoksik (AEGLs, 2008).

Peningkatan ketebalan kornea salah satunya disebabkan karena peningkatan kolagen. Kornea terdiri atas tiga lapisan utama yaitu lapisan terluar yang berupa epitelium, di bagian tengah merupakan stroma yang tersusun atas kolagen yang kaya akan matriks ekstraseluler dengan beberapa keratosit dan lapisan dalam yang tersusun atas sel endotelial. Matriks Ekstraseluler

(MES) pada stroma kornea terdiri atas kolagen tipe I dan sedikit kolagen tipe V juga empat jenis proteoglikan yaitu : tiga rantai keratin sulfat, *lumican*, *keratocan*, *osteoglycin* dan satu dengan rantai kondrotin sulfat yaitu *decorin*. Inti dari ketiga proteoglikan dan kolagen tipe V meregulasi pertumbuhan dari kolagen fibril. Stroma terbentuk selama pengembangan oleh sel neural yang bermigrasi ke dalam ruang antara epitel kornea dan endotelium kornea dan menjadi keratoblasts (John, 2010). Program sintesis kolagen dan perubahan interaksi GAG-kolagen memiliki keterkaitan dengan kondisi distrofi kornea dan proses *wound healing* (Robert, 2002). Kolagen yang berperan sendiri adalah kolagen tipe XII yang memiliki peran pada perkembangan dari arsitektur stroma dan menjaga keseimbangan pembentukan fibril. Sedangkan, tipe lain yaitu kolagen XIV memiliki peran dari regulasi fibrilogenesis (Young, 2002). *Thrombospondin-1* (TSP-1) adalah matriks protein yang multifungsional dan biasanya muncul di proses *wound healing* kornea. Kornea tikus yang normal, TSP-1 hanya terdeteksi di sel endothelial, namun ketika terdapat perlukaan atau iritasi, TSP-1 muncul di permukaan kornea yang terluka dan di stroma kornea. TSP-1 salah satu perannya adalah dalam reepitelisasi dan akan menghilang 36-48 jam setelah proses itu selesai. Level TSP-1 pada kornea yang

terluka atau teriritasi meningkat 3 kali dibanding kornea normal (Koichi, 2004).

b) Ketebalan Epitel Anterior Kornea

Hasil penelitian menunjukkan tidak ada perbedaan yang signifikan antara ketebalan epitel anterior kornea dari kelompok kontrol terhadap kelompok yang mendapat pendedahan. Penelitian yang dilakukan Maurer (2002) membandingkan efek iritasi kornea terhadap formaldehida dan aseton dengan berbagai zat kimia lain. Bahan bakar dari pewangi ruangan adalah 2-methylpropanol yang akan dioksidasi menjadi aseton (Geiss, 2014). Aseton dan alkohol merupakan pelarut lemak. Secara umum, aseton memiliki peran dalam menyebabkan hilangnya sebagian maupun keseluruhan dari epitelium kornea. Aseton tidak merusak stroma kornea karena bukan asam maupun basa yang kuat, sehingga tidak memiliki kecenderungan untuk bereaksi dengan jaringan. Hasil penelitian menunjukkan beberapa ukuran sel epitelium tetap normal bahkan menurun pada pemaparan dengan formaldehida. Paparan terhadap aseton menunjukkan perbedaan ukuran sel epitel yang signifikan antara kelompok kontrol dan kelompok paparan (Maurer, 2002). Hal tersebut dapat menjelaskan terkait dengan hasil penelitian ini dimana perbedaan yang tidak signifikan didapatkan dari kelompok kontrol dan kelompok pendedahan. Beberapa proses menjelaskan mekanisme

wound healing kornea. Salah satunya adalah mitosis dan migrasi sel epitel yang menyebabkan peningkatan ketebalan epitel terutama epitel anterior. Proses ini akan berjalan dan dalam hitungan bulan hingga tahun proses ini akan mengembalikan struktur epitel kornea kembali ke epitel normal seperti pada mata yang tidak terluka atau mata normal (Steven, 2014). Hal itu menjelaskan mengapa perbedaan epitel anterior tidak signifikan antara kelompok kontrol dan kelompok perlakuan. Proses pendedahan sendiri dilakukan dalam jangka waktu yang cukup lama yaitu 8 bulan, sehingga proses *wound healing* terutama dari sel epitel kornea anterior sendiri sudah berjalan yang menyebabkan ketebalan epitel anterior balik ke ukuran epitel normal sehingga rata-rata ketebalan epitel anterior kornea kelompok kontrol dan perlakuan hampir sama atau tidak berbeda secara signifikan.

c) Jumlah Keratosit

Hasil penelitian menunjukkan adanya perbedaan yang signifikan pada jumlah keratosit antara kelompok kontrol dengan kelompok perlakuan. Menurut *Environmental Health Association of Nova Scotia* (2008) pewangi ruangan mengandung sejumlah bahan kimia termasuk formaldehida (yang merupakan karsinogen dan *sensitizer*), aseton, *naphtalena* (karsinogen), *xylena* (neurotoksin), gas butana, kresol, etanol, fenol dan wewangian

yang kuat. Formaldehida telah ditemukan terkandung dalam pewangi ruangan yang digunakan di penelitian sebesar 0,33 ppm (LPPI UGM, 2014). Aseton dan formaldehida merupakan zat kimia yang dapat memacu meningkatnya keratosit pada iritasi kornea (Maurer, 2002). Terpenes jenis d-limonen (perisa jeruk) merupakan zat yang paling banyak terkandung dalam pewangi bentuk *gel* maupun *spray* di dalam penelitian ini. Sekitar 65% dari d-limonene diserap dan siap dimetabolisasi. D-limonene merupakan zat yang genotoksik. Efek kesehatan utamanya adalah terkait dengan sifatnya yang iritatif terhadap mata dan kulit. Oksidasi molekul-molekulnya sangat dependen. Reaksi d-limonen dan ozon maupun zat radikal lain yang bebas di atmosfer bertanggung jawab terhadap iritasi (SCHER, 2006). Proses iritasi kornea karena substansi tersebut mengaktifkan *wound healing*. Keratoblast berproliferasi dan mensintesis hyaluronan untuk membentuk embrio dari matriks ekstraseluler stroma. Keratoblast berdiferensiasi menjadi keratosit yang mensintesis kolagen dan proteoglikan sulfat keratan yang menggantikan hyaluronan dengan MES jenis fibril kolagen padat yang terlihat pada kornea dewasa transparan. Luka melalui epitel ke stroma terjadi, keratosit menjadi myofibroblast yang hiperseluler yang selanjutnya menjadi fibroblast luka dan menyediakan transparansi lanjutan atau menjadi myofibroblast yang menghasilkan MES

yang tidak teratur sehingga terjadi opasitas kornea. Faktor pertumbuhan IGF-I / II bertanggung jawab untuk pembentukan MES yang terorganisir terkait dengan transparansi yang dihasilkan oleh keratosit selama perkembangan dan oleh fibroblast luka selama perbaikan, sebaliknya, TGF- β akan menyebabkan pembentukan myofibroblast yang menghasilkan *scar* pada kornea (John, 2010).

Keratosit, juga dikenal sebagai fibroblast yaitu sel-sel mesokimal yang diturunkan dari stroma kornea. Sel-sel ini biasanya diam, tetapi mereka dapat dengan mudah merespon perbaikan jika terdapat cedera maupun iritasi. Sitokin dan faktor pertumbuhan lain yang memberikan sinyal autokrin untuk merangsang respon luka dalam sel *host* biasanya disajikan oleh trombosit di lokasi cedera. Namun, karena sifat avaskular kornea, isyarat lingkungan tersebut biasanya berasal dari epitel atasnya. Interaksi sel epitel dan keratosit tersebut saat ini telah banyak dipelajari secara ekstensif dalam hal *wound healing* baik secara *in vivo* maupun *in vitro*. Kornea yang sehat dianggap sebagai kornea tanpa kehadiran leukosit, walaupun begitu, sel *Langerhans* dan sel dendritik yang aktif biasanya tetap ada dan berada pada dalam bagian perifer dari epitel kornea dapat bermigrasi cepat ke sentral. Jika terjadi infeksi, keratosit berperan pula mengaktifkan kaskade inflamasi dengan menstimulasi sekresi sitokin proinflamasi.

Setelah itu, limfosit dan neutrofil direkrut ke kornea dari air mata (Judith, 2006). Kaskade proses *wound healing* kornea melibatkan proses yang kompleks antara stroma dan epitel juga stroma-epitel-imun sistem interaksi yang dimediasi oleh sitokin. IL-1 muncul sebagai modulator utama dari kaskade ini. Apoptosis dari keratosit merupakan respon paling awal dari stroma yang sebelumnya diawali oleh perlukaan epitel dan merupakan target utama dari keseluruhan modulasi dari proses *wound healing*. Proses lain seperti mitosis sel epitel dan migrasi, nekrosis sel stroma, proliferasi keratosit, generasi myofibroblas, deposisi kolagen dan infiltrasi sel radang. (Steven, 2014).

Perbedaan signifikan juga didapatkan antara kelompok pewangi *spray* dengan kelompok pewangi *gel*. Kornea mata tikus putih yang didedahkan dengan pewangi *gel* didapatkan jumlah keratosit yang lebih banyak dibanding pewangi *spray*. Hal ini terkait dengan ukuran partikel dari pewangi ruangan *gel*. Ukuran partikel kimia pewangi ruangan *gel* dalam pemakaiannya akan menjadi partikel kimia yang sangat kecil yaitu $<0,1 \mu\text{m}$ sedangkan pewangi ruangan *spray* dalam pemakaiannya, ukuran partikel kimianya masih cukup besar yaitu $>1 \mu\text{m}$ (Ruzer, 2013). Ukuran partikel yang lebih kecil dari pewangi ruangan *gel* mampu terdispersi lebih baik ke dalam kornea mata dan mengaktifkan keratosit yang *dormant* pada kornea yang tidak teriritasi menjadi

aktif, berproliferasi dan mensintesis matriks metalloproteinase dalam proses perbaikan jaringan yang teriritasi (Wilson, 2007). Formaldehida merupakan substansi kimia yang berperan penting dalam iritasi mata. Konsentrasi formaldehida terbanyak dikandung oleh pewangi ruangan *gel* dibanding pewangi ruangan lainnya (SCHER,2006).

Berat badan tikus putih dari ketiga kelompok telah diuji secara statistik dan menunjukkan perbedaan yang tidak signifikan antara ketiga kelompok penelitian. Hal tersebut dapat disimpulkan jika berat badan tidak mempengaruhi hasil perubahan gambaran histologi kornea yang diamati dari kelompok kontrol, *gel* maupun *spray*.

Hasil pengujian yang dikeluarkan oleh Laboraturium Penelitian dan Pengujian Terpadu Universitas Gadjah Mada (2014) membuktikan bahwa terdapat kandungan zat formaldehida di dalam pewangi ruangan yang didedahkan sebesar 0,33 ppm. Hal tersebut menunjukkan pengaruhnya terhadap perubahan gambaran histologi kornea mata kelompok yang didedahkan (*gel* dan *spray*) pada penelitian ini.

Berdasarkan laporan *California Department of Public Health* (2011), kandungan pewangi ruangan yang paling berbahaya bagi mata adalah formaldehida. Mata tidak tahan terhadap uap formaldehida pada tingkat 0.3 bagian formaldehida per jutaan bagian dari udara (0,3 bagian per juta, atau 0,3 "ppm"). Paparan ini dapat menyebabkan merah, berkaca-kaca, membakar mata, bersin dan batuk, dan sakit tenggorokan.