



Mengenal TB pada Anak dan Cara Penanganannya

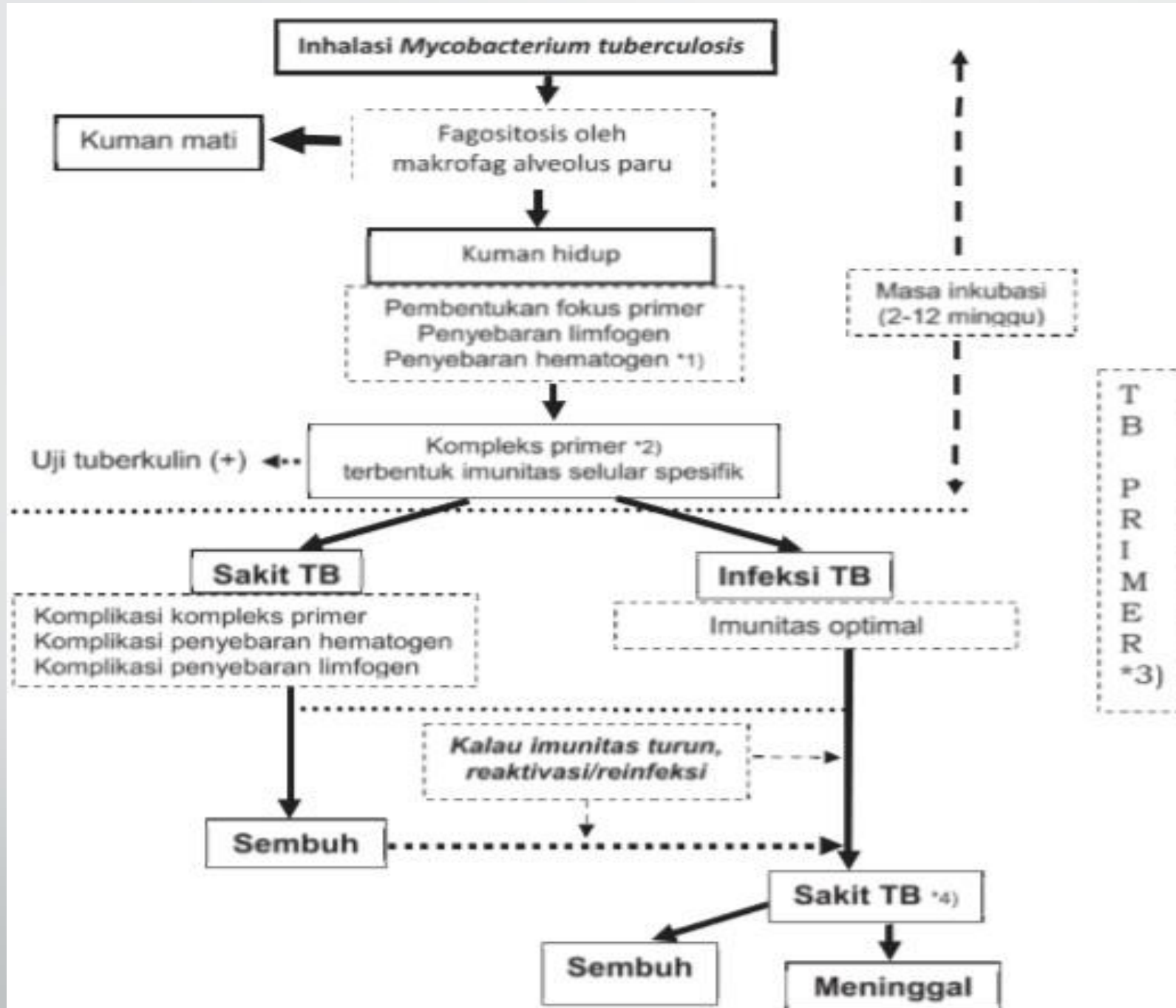
**Oleh : dr Seshy Tinartayu, MSc
(08122797479)**

27 Nov 2018

FKIK UMY – SSR TB 'AISYIYAH KOTA YOGYAKARTA

Fakta tentang TB

- Masalah kesehatan dunia, Indonesia masuk 5 besar negara dg TB terbanyak
- 500.000/th anak di dunia menderita TB
- Proporsi TB anak di Indonesia dari semua kasus TB hanya ternotifikasi 9% dari perkiraan 10-15%
- Permasalahan TB anak di Indonesia :
 1. Penegakan diagnosis
Kurangunya fasilitas di fasyankes (terutama tes tuberkulin dan foto toraks) → *underdiagnosis* TB anak
 2. Meningkatnya kasus TB resisten obat (TB RO) → **sumber penularan**



Gambar 2.1. Patogenesis terjadinya TB

Penemuan Kasus TB pada Anak

1. Pasif

Dilakukan pada anak yg bergejala TB dan periksa ke fasyankes. Kolaborasi dg program HIV, penyakit tdk menular (DM, keganasan, peny. Kronis lain), program gizi & KIA (Manaj. Terpadu balita sakit/MTBS)

2. Aktif

Temuan berbasis keluarga & masyarakat dg investigasi pd anak dg kontak TB (tinggal serumah dg penderita TB paru dewasa BTA +)

Gejala TB pada Anak

- Batuk terus menerus >2mgg meski sudah terapi antibiotic atau antiasma
- BB turun atau tdk naik dlm 2 bln
- Gagal tumbuh meski telah perbaikan gizi 1-2bln
- Demam lama >2mgg tanpa sebab yg jelas (tidak tinggi)
- Lesu & tdk aktif

→ gejala-gejala tersebut tdk khas, sbg penanda : tdk sembuh dengan terapi > 2mgg

Gejala Spesifik Terkait Organ (TB Ekstra Paru)

1. TB Kelenjar

Biasanya di leher, tdk nyeri, teraba kenyal, multiple kadang saling melekat, ukuran besar (2x2cm), tdk berespon terhadap terapi antibiotik

2. TB Sistem Saraf Pusat

Meningitis TB dan Tuberkuloma otak

3. TB system skeletal

- Tulang belakang (spondylitis) : penonjolan tulang belakang
- Tulang panggul (koksitis) : pincang, gg berjalan, tanda radang panggul
- Tulang lutut (gonitis) : pincang, bengkak di lutut tanpa sebab jelas
- Tulang kaki dan tangan

4. TB Mata, kulit dan organ lain

Penegakan Diagnosis

1. Pemeriksaan bakteriologis (sputum) → sulit dilakukan pd anak

Cara :

- Berdahak → anak usia >5th
- Bilas Lambung dg NGT (min. 2hr berturutan pada pagi hari)
- Induksi sputum (aman & efektif), rawat jalan

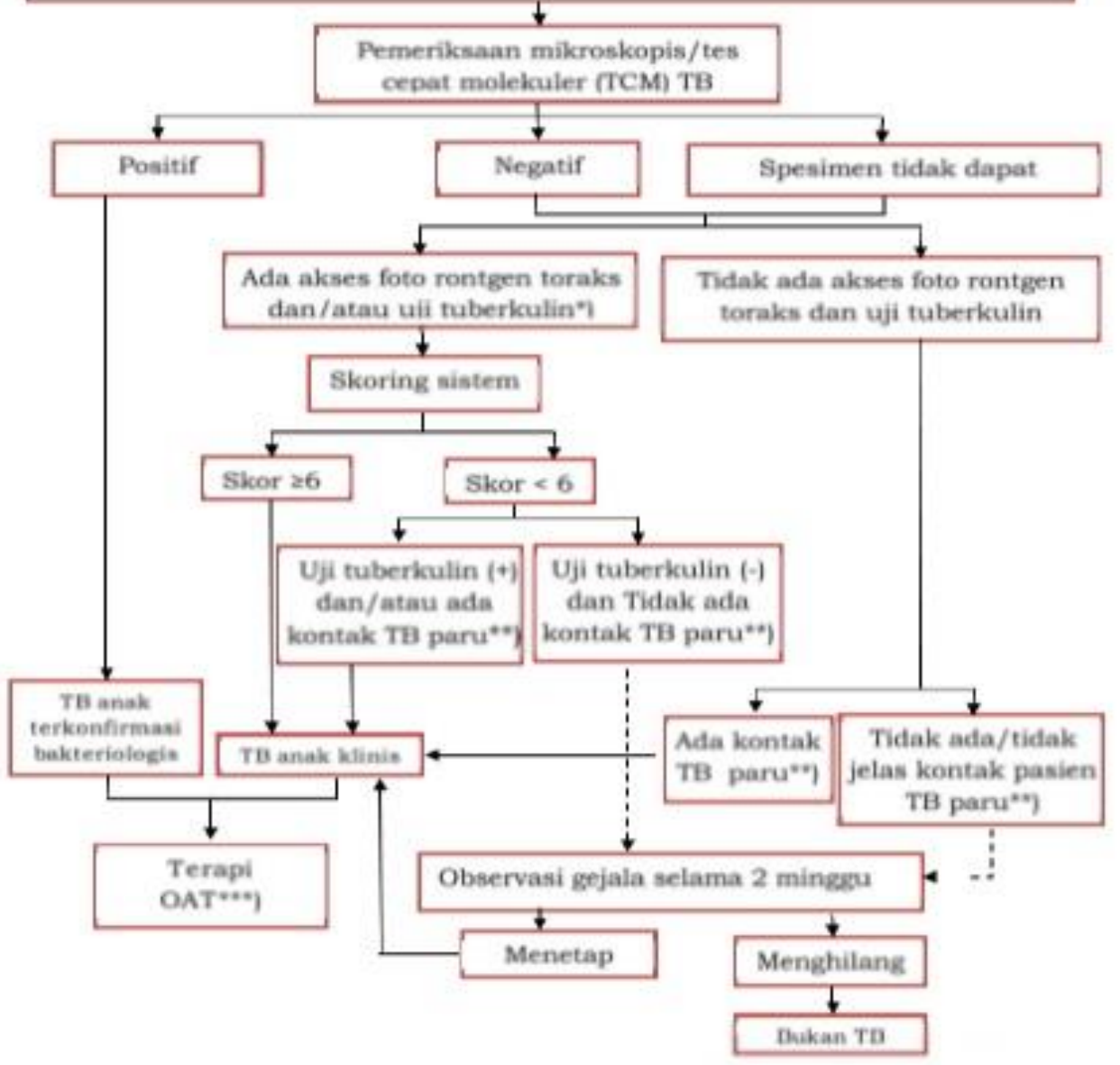
2. Pemeriksaan penunjang

- Uji Tuberkulin, hasil (+) menunjukkan infeksi TB tp belum tentu sakit TB, hasil (-) belum tentu bukan TB
- Foto toraks

Anak dengan satu atau lebih gejala khas TB:

- Batuk \geq 2 minggu
- Demam \geq 2 minggu
- BB turun atau tidak naik dalam 2 bulan sebelumnya
- Malaise \geq 2 minggu

Gejala-gejala tersebut menetap walau sudah diberikan terapi yang adekuat



Alur Diagnosis TB Paru Anak

Tabel 3.1 Sistem skoring TB Anak

Parameter	0	1	2	3	
Kontak TB	Tidak jelas	-	Laporan keluarga, BTA (-) / BTA tidak jelas/ tidak tahu	BTA (+)	
Uji tuberkulin (Mantoux)	Negatif	-	-	Positif (≥ 10 mm atau ≥ 5 mm pada imunokompromais)	
Berat Badan/ Keadaan Gizi	-	BB/TB < 90% atau BB/U < 80%	Klinis gizi buruk atau BB/TB < 70% atau BB/U < 60%	-	
Demam yang tidak diketahui	-	≥ 2 minggu	-	-	
Batuk kronik	-	≥ 2 minggu	-	-	
Pembesaran kelenjar limfe kolli, aksila, inguinal	-	≥ 1 cm, lebih dari 1 KGB, tidak nyeri	-	-	
Pembengkakan tulang /sendi panggul, lutut,	-	Ada pembengkakan	-	-	
Foto toraks	Normal/ Kelainan tidak	Gambaran sugestif (mendukung) TB	-	-	
				Skor Total	

Tatalaksana TB Anak

- Prinsip terapi sama dg TB dewasa
 - menyembuhkan pasien TB
 - Mencegah kematian akibat TB atau efek jangka panjangnya
 - Mencegah resistensi obat
 - Mencegah TB relaps
 - Menurunkan transmisi TB
 - Mencapai seluruh tujuan pengobatan dg minimal tosisitas
 - Cegah sumber infeksi di masa akan datang

Hal penting dalam Tatalaksana TB Anak

- Terapi paduan obat bukan monoterapi
- Pengobatan setiap hari
- Pemberian gizi yang adekuat
- Lacak penyakit penyerta, jika ada segera tangani
- PMO, amati progress klinis, bila muncul gejala tambahan atau keluhan tidak membaik → konsul dokter
- TB anak BTA +, pantau dahak ulang bulan ke 2 dan ke 6 terapi
- Ulang Radiologi tdk disarankan karena perbaikannya lama



TERIMAKASIH

Sumber Refensi

- Petunjuk teknis manajemen dan tatalaksana TB anak, Kemenkes RI, 2016