

POTENSI EKSTRAK ETANOL
BUAH PEPAYA (*Carica papaya*
L.) SEBAGAI AGEN
ANTIINFLAMASI MELALUI
DERAJAT PERADANGAN
DUODENUM PADA MENCIT
BALB/c

by Nurul Makiyah

Submission date: 23-Mar-2019 09:43AM (UTC+0700)

Submission ID: 1098213755

File name: nsi_Ekstrak_Etanol_Buah_Pepaya_Carica_Papaya_L_sebagai_Agen.pdf (430.58K)

Word count: 2684

Character count: 15970

Potensi Ekstrak Etanol Buah Pepaya (*Carica Papaya L.*) sebagai Agen Antiinflamasi melalui Pengamatan Ukuran Tebal Epitel Duodenum pada Mencit BALB/c

The Potential of Papaya (Carica papaya L.) Ethanol Extract as an Anti-Inflammatory Agent through Duodenum Epithelium Thickness Observation of Mice BALB/c

Prili Ajeng Lintangari¹, Sri Tasminatun², SN Nurul Makiyah³

¹Program Studi Pendidikan Dokter Fakultas Kedokteran dan Ilmu Kesehatan UMY, ²Bagian Farmakologi Fakultas Kedokteran dan Ilmu Kesehatan UMY, ³Bagian Histologi FKIK UMY

Email : prili.ajeng@gmail.com

Intisari

Carica papaya L. memiliki kandungan flavonoid yang digunakan sebagai agen antiinflamasi. Penelitian ini bertujuan untuk mengetahui perubahan tebal epitel duodenum mencit BALB/c yang diinduksi Ovalbumin (OVA) setelah pemberian ekstrak etanol buah *Carica papaya L.* Desain penelitian ini adalah eksperimental *in vivo* pada hewan uji, *post-test only control group design*. Sebanyak 30 ekor mencit BALB/c jantan, ± 20 gram, 8 minggu, dibagi menjadi enam kelompok yaitu tiga kelompok kontrol (normal, negatif, Metilprednisolon) dan tiga kelompok ekstrak *Carica papaya L.* (dosis 175mg/kgbb, 350mg/kgbb, 700mg/kgbb per hari). Ekstrak dan Metilprednisolon diberikan selama 28 hari. Ovalbumin diberikan pada hari ke-15 dan ke-22 secara intraperitoneal, dan peroral pada hari ke-23 hingga ke-28. Pada hari ke-29, mencit dikorbankan dan duodenum diambil untuk dibuat preparat histologi dengan pewarnaan HE. Efek antiinflamasi ekstrak dinilai dari rata-rata tebal epitel duodenum. Data tebal epitel duodenum dianalisis menggunakan *One Way Anova* dilanjutkan uji *Tukey*. Rata-rata tebal epitel duodenum pada kelompok kontrol normal: $20,02 \pm 3,50 \mu\text{m}$; kontrol negatif: $15,98 \pm 3,23 \mu\text{m}$; kontrol metilprednisolon: $18,45 \pm 3,03 \mu\text{m}$; ekstrak dosis 175 mg/kgbb: $16,88 \pm 3,64 \mu\text{m}$; dosis 350/kgbb: $20,47 \pm 4,01 \mu\text{m}$; dan dosis 700/kgbb: $17,31 \pm 2,39 \mu\text{m}$. Kelompok dengan pemberian ekstrak dosis 350mg/kgbb memiliki rata-rata tebal epitel duodenum yang tertinggi diikuti kelompok kontrol normal. Analisa *One Way Anova* $p=0.00$ menunjukkan data memiliki perbedaan bermakna ($p<0,05$). Ekstrak etanol *Carica papaya L.* dosis 350mg/kgbb mampu meningkatkan ukuran tebal epitel duodenum pada mencit BALB/c yang diinduksi OVA sehingga berpotensi sebagai agen antiinflamasi.

Kata kunci: *Carica papaya L.*, epitel duodenum, antiinflamasi, Ovalbumin

Abstract

Carica papaya L. contains flavonoids that are used as an anti-inflammatory agent. This study aimed to determine the change in size of duodenal epithelial thickness BALB/c mice that induced by Ovalbumin after giving ethanol extract of *Carica papaya L.* The study is experimental *in vivo* in test animals with *post-test only control group design*. Thirty male BALB/c mice were divided into six groups : control group (normal, negative, Methylprednisolone), and *Carica papaya L.* extract treatment groups (dose of 175, 350 and 700 mg/kg per body weight). Extract and methylprednisolone administered for 28 days. Ovalbumin was given on 15th and 22nd day (intraperitoneally), and orally on 23rd until 28th. On 29th day mice were sacrificed and the duodenum were taken for histological preparations with HE staining. Anti-inflammatory effect of extracts assessed by the average of duodenal epithelial thickness. Data epithelium thickness were analyzed using *One Way ANOVA* followed *Tukey* test. The average size of duodenal epithelial for normal control group: $20,02 \pm 3,50 \mu\text{m}$; negative control group: $15,98 \pm 3,23 \mu\text{m}$; Methylprednisolon group: $18,45 \pm 3,03 \mu\text{m}$; 175 mg/kgbw dose extract: $16,88 \pm 3,64 \mu\text{m}$; 350 mg/kgbw dose extract: $20,47 \pm 4,01 \mu\text{m}$; 700 mg/kgbw dose extract: $17,31 \pm 2,39 \mu\text{m}$. The thickest duodenum epithelial is *Carica papaya L.* extract group with 350mg/kgbb extract dose followed by normal control group. Analysis of *One Way ANOVA* $p=0.00$ The data showed significant differences ($p < 0.05$). The ethanol extract of *Carica papaya L.* increase the size of duodenum epithelial thickness BALB/c mice Ovalbumin induced so it has potential as anti-inflammatory agent.

Keywords: *Carica papaya L.*, duodenal epithelium, anti-inflammatory, Ovalbumin.

Latar Belakang Masalah

Inflamasi adalah suatu respon protektif tubuh terhadap cedera. Keadaan ini bukanlah suatu penyakit namun merupakan manifestasi adanya cedera yang merupakan upaya pertahanan tubuh untuk menghilangkan penyebab cedera¹. Penyakit inflamasi saluran pencernaan dapat disebabkan oleh virus, bakteri, protozoa, dan alergi. Hasil Riset Kesehatan Dasar (Riskesdas) tahun 2007 menunjukkan prevalensi nasional diare (berdasarkan diagnosis tenaga kesehatan dan keluhan responden) adalah 9%².

Reaksi inflamasi dapat muncul di sepanjang saluran pencernaan mulai dari lambung hingga usus besar (kolon)³. Pada duodenum, yang merupakan saluran usus halus pertama setelah lambung, radang dapat memicu kerusakan epitel, edema vili, dan proliferasi sel Goblet⁴. Kerusakan ini kemudian digambarkan dengan gejala klinis berupa mual, muntah, diare, nyeri perut dan hipotensi.

Saat ini di Indonesia, penatalaksanaan inflamasi menggunakan obat golongan AINS (Antiinflamasi Non Steroid) maupun AIS (Antiinflamasi Steroid). Akan tetapi, penggunaan obat-obatan tersebut menunjukkan berbagai efek samping seperti tukak lambung, dyspepsia, *chusing*, osteoporosis dan immunosupresif. Efek samping muncul seiring dengan peningkatan dosis dan lama penggunaan⁵. Oleh karena efek samping dari penggunaan obat-obatan tersebut, masyarakat ingin menggunakan obat-obatan yang lebih efektif dalam penyembuhan serta memiliki efek samping yang lebih sedikit dari obat sintesis yaitu obat tradisional atau obat herbal¹.

Salah satu tanaman Indonesia yang dapat dimanfaatkan untuk tujuan terapi inflamasi adalah buah pepaya (*Carica papaya L.*). Buah pepaya mengandung banyak vitamin A, vitamin B₉, vitamin C, vitamin E, mineral seperti fosfor, magnesium, zat besi, dan kalsium⁶. Selain vitamin dan mineral, papaya juga mengandung senyawa fitokimia seperti polisakarida, vitamin, mineral, enzim, protein, alkaloid, glikosid, lemak, lektin, saponin dan flavonoid⁷. Flavonoid dapat menghambat beberapa enzim antara lain : aldose reduktase, xantin oksidase, CA²⁺ATPase, fosfodiesterase, lipooksigenase dan siklooksigenase. Flavonoid diduga mempunyai efek sebagai anti inflamasi.

⁴ Tujuan dari penelitian ini adalah untuk mengetahui pengaruh ekstrak etanol *Carica papaya L.* terhadap ukuran tebal epitel duodenum pada mencit BALB/c yang terinduksi Ovalbumin.

Metode

Penelitian ini adalah penelitian eksperimental *in vivo* pada hewan uji dengan desain ⁴ *post-test only control group design*. Hewan uji dalam penelitian ini adalah 30 ekor mencit galur BALB/c diperoleh dari Unit Pengelolaan Hewan Percobaan (UPHP) Universitas Gadjah Mada. Mencit BALB/c diberi perlakuan aklimatisasi, dipelihara dalam kondisi kandang, pencahayaan yang sama, diberi pakan BR I.

Mencit dibagi menjadi 6 kelompok dengan menggunakan *Simple Random Sampling*. Jumlah anggota per kelompok ditentukan dengan rumus Federer sehingga didapatkan 5 ekor mencit setiap kelompok. Keenam kelompok tersebut terdiri dari

kelompok kontrol normal (K-N), kelompok kontrol yang hanya disensitisasi dengan Ovalbumin (K-OVA), kelompok kontrol yang disensitisasi dengan OVA dan diberi metilprednisolon 0.13 mg/hari (K-MP), dan tiga kelompok perlakuan dengan pemberian ekstrak etanol *C. papaya* dosis 175 mg/kgbb/hari (K-P1), dosis 350 mg/kgbb/hari (K-P2), dosis 700 mg/kgbb/hari (K-P3).

Variabel bebas pada penelitian ini adalah ekstrak etanol *Carica papaya L.* dosis 175 ⁴ mg/kgbb/hari; 350 mg/kgbb/hari; dan 700 mg/kgbb/hari selama 28 hari berturut-turut. Variabel tergantung adalah ukuran tebal epitel duodenum mencit BALB/c. Variabel terkontrol adalah mencit BALB/c jantan, umur 8 minggu, berat ± 20 gram yang dilakukan aklimatisasi selama 1 minggu, dipelihara dalam kandang, pencahayaan yang sama, diberi pakan BR 1 dan minum akuades.

Ekstrak diperoleh dari *Carica papaya L.* yang matang dan berwarna jingga didapat dari daerah Borobudur, Magelang. Buah *C. papaya* kemudian di ekstraksi dengan metode maserasi menggunakan etanol 80%. Ekstrak etanol diberikan per-oral menggunakan sonde.

Perlakuan terhadap hewan uji pada penelitian ini meliputi pemberian ekstrak *C. papaya* dilakukan peroral selama 28 hari dan sensitisasi mencit Balb/C menggunakan OVA secara intraperitoneal dan peroral. Sensitisasi larutan OVA secara intraperitoneal dilakukan pada hari ke-15 dan hari ke-22, kemudian peroral pada hari ke-23 hingga ke-28 dengan dosis yang sama. Larutan OVA dibuat dengan melarutkan 2,5mg OVA pada 7,75ml natrium klorida, kemudian diberikan dengan dosis 0,15cc/mencit⁸.

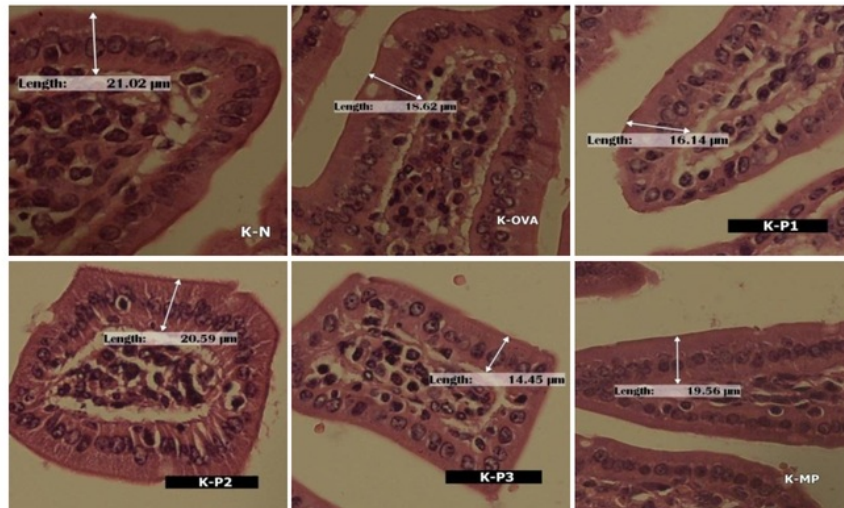
Mencit dikorbankan pada hari ke 29 kemudian diambil organ duodenum untuk dibuat preparat histologi dengan pewarnaan Hematoxylin Eosin. Tahap terakhir adalah pengamatan preparat histologi duodenum mencit dengan mikroskop perbesaran 400 kali pada 4 lapang pandang dan setiap lapang pandang diukur tebal dari 4 epitel.

Data penelitian ini berupa ukuran tebal epitel yang diuji normalitas distribusinya dengan menggunakan *Shapiro Wilk*. Jika distribusi data normal, data dianalisis dengan *one way ANOVA* dan dilanjutkan *Tukey test* untuk mengetahui perbedaan pengaruh antar perlakuan mencit. Jika distribusi data tidak normal, data dianalisis dengan *Kruskal-Wallis* dilanjutkan dengan *Mann-Whitney*.

Hasil Penelitian

Data tebal epitel duodenum diuji normalitasnya menggunakan *Kolmogorov Smirnov* dimana didapatkan hasil data normal ($p > 0,05$) dan uji homogenitas dengan hasil $p < 0,05$ yang berarti data homogen sehingga syarat uji parametrik terpenuhi. Uji parametrik *One Way Anova* didapatkan nilai $p = 0,00$ ($p < 0,05$) menunjukkan bahwa rata-rata tebal epitel duodenum berbeda secara signifikan.

Gambaran histologi epitel duodenum mencit BALB/c yang diamati dapat dilihat pada Gambar 1.



Gambar 1. Histologi epitel duodenum mencit BALB/c dengan perwarnaan HE perbesaran 400x setelah 28 hari perlakuan pada K-N (Normal) , K-OVA, K-P1, K-P2, K-P3 dan K-MP (Metiprednisolon)

Tabel 1. Rata-rata tebal epitel duodenum mencit BALB/c ($x \pm SD$) dalam satuan μm pada kelompok kontrol dan kelompok perlakuan setelah 28 hari perlakuan.

No.	Kelompok	Tebal Epitel Duodenum (μm)
1	K-N	$20,02 \pm 3,50^{\text{cd}}$
2	K-OVA	$15,98 \pm 3,23^{\text{a}}$
3	K-P1	$16,88 \pm 3,64^{\text{ab}}$
4	K-P2	$20,47 \pm 4,01^{\text{d}}$
5	K-P3	$17,31 \pm 2,39^{\text{ab}}$
6	K-MP	$18,45 \pm 3,03^{\text{bc}}$

Keterangan: SD: Standar Deviasi ; ^{a,b}:angka-angka yang diikuti oleh huruf yang sama menunjukkan tidak ada beda nyata antar kelompoknya.

Pada Tabel 1 didapatkan rata-rata ukuran tebal epitel duodenum terendah pada K-OVA sebesar $15,98 \pm 3,23 \mu\text{m}$. K-OVA memiliki ukuran tebal epitel yang lebih rendah secara signifikan dari K-N yaitu $20,02 \pm 3,50 \mu\text{m}$. Kelompok yang diberi ekstrak etanol *Carica papaya L* pada semua dosis mengalami penebalan dibandingkan dengan K-OVA dengan penebalan paling tinggi terjadi pada kelompok dengan dosis 350 mg/kgbb/hari (K-P2) dengan tebal $20,47 \pm 4,01 \mu\text{m}$. Pada kelompok dengan dosis ekstrak 175 mg/kgbb/hari (K-P1) memiliki tebal epitel $16,88 \pm 3,64 \mu\text{m}$ dan kelompok dengan dosis ekstrak 700 mg/kgbb/hari (K-P3) memiliki tebal epitel $17,31 \pm 2,39 \mu\text{m}$. Kelompok kontrol Metilprednisolon (K-MP) juga mengalami penebalan epitel yakni $18,45 \pm 3,03 \mu\text{m}$.

Pembahasan

Pada hasil penelitian didapatkan rata-rata ukuran tebal epitel duodenum terendah pada K-OVA sebesar $15,98 \pm 3,23 \mu\text{m}$. K-OVA memiliki ukuran tebal epitel yang lebih rendah secara signifikan dari K-N yaitu $20,02 \pm 3,50 \mu\text{m}$. Hal ini disebabkan karena pemberian OVA yang menyebabkan peradangan saluran cerna mencit sehingga terjadi kerusakan epitel duodenum dan menurunkan ketebalannya⁹.

Radang pada saluran cerna menyebabkan aktifnya sistem pertahanan berupa sel goblet, sel epitel, makrofag dan sel dendritik¹⁰. Paparan zat-zat tertentu pada duodenum dapat berefek pada kerusakan epitel mukosa duodenum. Kerusakan epitel duodenum dapat didefenisikan dengan melihat kedalamannya yaitu berupa erosi mukosa dan ulserasi mukosa. Erosi mukosa merupakan hilangnya sebagian ketebalan

mukosa, sedangkan ulserasi mukosa adalah hilangnya seluruh tebal mukosa dan sering menembus lapisan yang lebih dalam¹¹.

Paparan Ovalbumin pada saluran pencernaan dapat menyebabkan terjadinya alergi atau hipersensitifitas tipe I. Alergi terjadi karena ketidakseimbangan hasil diferensiasi sel CD4+ T yaitu Sel CD4+ Th1 dan Sel CD4+ Th2. Sel CD4+ Th1 mensekresikan IFN γ (Interferon γ), TNF (*Tumor Necrosis Factor*) dan limfotoksin yang berperan dalam imunitas seluler, sedangkan sel CD4+ TH2 mensekresikan interleukin-4 (IL-4), IL-5, IL-6, IL-10 dan IL-13, yang berperan penting dalam respon imun humoral. Pada alergi-inflamasi terjadi peningkatan sel CD4+ Th2 dan terjadi supresi sel CD4+ Th1. Pemaparan yang berulang dari OVA mampu meningkatkan sel limfosit CD4+ untuk selanjutnya akan merangsang sel B untuk meningkatkan produksi Ig E. Ig E merupakan sitokin yang sangat berperan dalam perkembangan terjadinya reaksi alergi⁹.

Sitokin yang dihasilkan oleh sel CD4+ Th2 memicu produksi sel mast dan basofil. Interaksi antara alergen berulang dengan permukaan sel mast akan memicu terjadinya degranulasi sel mast, basofil dan eosinofil sehingga mediator inflamasi terlepas dan mengakibatkan terjadinya inflamasi⁸. Salah satu sitokin yang dihasilkan adalah histamin. Tingginya kadar histamin ini akan meningkatkan tingkatan inflamasi pada mukosa usus. Pada keadaan ini terjadi ketidakseimbangan flora di usus, sebagai akibat terlepasnya mediator-mediator inflamasi, sehingga terjadi kerusakan sistem barier mukosa usus⁹.

Pemberian Metilprednisolon dapat meningkatkan tebal epitel duodenum mencit. Metilprednisolon merupakan obat golongan glukokortikoid yang berperan sebagai terapi antiinflamasi. Metilprednisolon digunakan sebagai terapi antiinflamasi melalui efek immunosupresifnya. Glukokortikoid yang tidak terikat menembus membran sel dan berikatan dengan reseptor afinitas tinggi di sitoplasma, kemudian terjadi modifikasi transkripsi dan sintesis protein. Pada daerah radang, glukokortikoid menghambat infiltrasi leukosit, mengganggu respon mediator inflamasi, dan menekan respon imun humoral¹². Dosis metilprednisolon yang direkomendasikan adalah 40-60mg, maka didapatkan dosis untuk mencit 0,13mg/mencit¹³.

Kelompok yang diberi ekstrak etanol *Carica papaya L.* dosis 175, 350 dan 700 mg/kgbb/hari memiliki tebal epitel yang lebih tinggi daripada K-OVA. Pemberian ekstrak etanol *Carica papaya L.* dapat meningkatkan tebal epitel duodenum karena pada buah tersebut memiliki kandungan vitamin A, vitamin B9, vitamin C dan vitamin E. Selain itu pepaya mengandung mineral seperti fosfor, magnesium zat besi dan kalsium.. Penelitian yang dilakukan Ramdani (2013) membuktikan bahwa pepaya juga mengandung senyawa flavonoid. Manfaat flavonoid sangat beragam salah satunya adalah sebagai agen antiinflamasi¹⁴.

Kelompok yang paling signifikan peningkatan tebal epitelnya terjadi pada K-P2 dimana pada kelompok tersebut mengalami penebalan epitel yang lebih tinggi dibanding kelompok kontrol normal (K-N) dan kelompok kontrol Metilprednisolon. Hasil penelitian ini menunjukkan bahwa *Carica papaya L.* memiliki efek antiinflamasi. Hal ini sesuai dengan penelitian yang dilakukan oleh Geniosa pada

tahun 2015 bahwa pemberian ekstrak etanol buah *Carica papaya L.* mampu menurunkan proliferasi sel goblet duodenum mencit BALB/c yang diinduksi Ovalbumin.

Kesimpulan dan Saran

Pemberian ekstrak etanol buah pepaya (*Carica papaya L.*) dosis 175 mg/kgbb, 350 mg/kgbb, 700 mg/kgbb dapat meningkatkan tebal epitel duodenum mencit BALB/c yang diinduksi Ovalbumin. Dosis ekstrak optimal yang dapat meningkatkan tebal epitel setara dengan kelompok normal adalah 350 mg/kgbb/hari.

Penulis menyarankan perlu dilakukan uji toksisitas akut dan kronis ekstrak etanol *Carica papaya L.* untuk mengetahui efek samping apa saja yang dapat terjadi.

Daftar Rujukan

1. Dawud, F. (2014). Uji Efek Antiinflamasi Ekstrak Etanol Kulit Buah Mahkota Dewa (*Phaleria macrocarpa* Boerl.) Terhadap Edema Kaki Tikus Putih Jantan. *Pharmacoin*, 3(1).
2. Andayasari, L. (2011). Kajian Epidemiologi Penyakit Infeksi Saluran Pencernaan Yang Disebabkan Oleh Amuba Di Indonesia. *Media Penelitian dan Pengembangan Kesehatan*, 21(1 Mar).
3. Finamore, A., Roselli, M., Britti, M. S., Merendino, N., & Mengheri, E. (2012). Lactobacillus rhamnosus GG and Bifidobacterium animalis MB5 induce intestinal but not systemic antigen-specific hyporesponsiveness in ovalbumin-immunized rats. *The Journal of nutrition*, 142(2), 373-381.
4. Mollica, J.Q., Cara, D.C., D'Auriol, M., Oliveira, V.B., Cesar, I.C., Brandao, M.G.L. (2013). Anti-inflammatory Activity of American Yam *Dioscorea trifida* L.f. in Food Allergy Induced by Ovalbumin in Mice. *Journal of Functional Food* 5 (2013) p. 1975 – 1984. Diakses pada 1 April 2015 dari www.elsevier.com/locate/jff
5. Gunawan, Sulistia Gan. (2009). *Farmakologi dan Terapi*. Edisi 5. Jakarta: Balai Penerbit FK UI. (14): 230-246.
6. Ramdani, F. A., Dwiyantri, G., Siswaningsih, W. (2013). *Penentuan Aktivitas Antioksidan Buah Pepaya (Carica papaya L.) dan Produk Olahannya Berupa Manisan Pepaya*. Diakses pada 2 April 2015 dari <http://repository.upi.edu/2659/>
7. Krishna, K. L., Paridhavi, M., & Patel, J. A. (2008). Review on nutritional, medicinal and pharmacological properties of Papaya (*Carica papaya* Linn.). *Natural product radiance*, 7(4), 364-373.
8. Subijanto, A.A., Prasetyo, D.H. (2008). Effect of *Nigella sativa* L. Oil on Bronchial Inflammation Grading. *Majalah Kedokteran Indonesia vol. 58 no. 6 Jumi*.
9. Prasetyo, D.H., Endang Listyaningsih S.I., dan AA Subijanto. (2008). Pengaruh Probiotik terhadap Gambaran Histologis Mukosa Usus pada Mencit Balb/C Model Alergi. *Jurnal Kedokteran Yarsi*. 16 (1) : 006-012.
10. Kviety, P.R., Yaqinuddin, A., Kattan, W.A. (2004). *Gastrointestinal Mucosal Defense System*. Biota Publishing.
11. Wahab, R. A., Suharto, G., & Margawati, A. (2012). Pengaruh Formalin Peroral Dosis Bertingkat Selama 12 Minggu Terhadap Gambaran Histopatologis Duodenum Tikus Wistar. Disertasi doktoral, Fakultas Kedokteran Universitas Ponegoro, Semarang.
12. Boivin, M.A., Ye, D., Kennedy, J.C., Al-Sadi, R., Shepela, C., Ma, T.Y. (2007). Mechanism of Glucocorticoid regulation of the intestinal tight junction Barrier. *Am J Physiol Gastrointest Liver Physiol* 292(2): G590-8.
13. Saputri, D.A. (2010). Pengaruh Pemberian Steroid Dosis Rendah terhadap Hitung Neutrofil pada Sepsis Tahap Awal. *Skripsi*. Universitas Sebelas Maret.
14. Xiao ZP¹, Peng ZY, Peng MJ, Yan WB, Ouyang YZ, Zhu HL. *Flavonoids health benefits and their molecular mechanism*. *Mini Rev Med Chem*. 2011 Feb;11(2):169-77.

POTENSI EKSTRAK ETANOL BUAH PEPAYA (*Carica papaya* L.) SEBAGAI AGEN ANTIINFLAMASI MELALUI DERAJAT PERADANGAN DUODENUM PADA MENCIT BALB/c

ORIGINALITY REPORT

8%

SIMILARITY INDEX

%

INTERNET SOURCES

8%

PUBLICATIONS

%

STUDENT PAPERS

PRIMARY SOURCES

- 1 Shigwedha, Nditange, Lanwei Zhang, Liubov Sichel, Li Jia, Pimin Gong, Wenli Liu, Shumei Wang, Shuang Zhang, Xue Han, and Wei Gao. "More than a Few LAB Alleviate Common Allergies: Impact of Paraprobiotics in Comparison to Probiotical Live Cells", *Journal of Biosciences and Medicines*, 2014.
Publication 1%
- 2 Van Hauwermeiren, F, R E Vandebroucke, L Grine, S Lodens, E Van Wonterghem, R De Rycke, N De Geest, B Hassan, and C Libert. "TNFR1-induced lethal inflammation is mediated by goblet and Paneth cell dysfunction", *Mucosal Immunology*, 2014.
Publication 1%
- 3 Gustavo P. Cosenza, Celso T.R. Viana, Paula P. Campos, Markus Kohlhoff, Christopher W. Fagg, Maria G.L. Brandão. "Chemical characterization, antihyperlipidaemic and

antihyperglycemic effects of Brazilian bitter quina species in mice consuming a high-refined carbohydrate diet", Journal of Functional Foods, 2019

Publication

4

AZARINE NEIRA AVISHA, PRAWESTY DIAH UTAMI. "Pengaruh Pemberian Ekstrak Rimpang Temulawak (*Curcuma xanthorrhiza* Roxb.) Terhadap Jumlah Eritrosit Mencit (*Mus musculus* L.) Jantan BALB/c yang Diinokulasi *Plasmodium Berghei* Anka", Hang Tuah Medical journal, 2018

1%

Publication

5

Sri Nabawiyati Nurul Makiyah, Moch. Sasmito Djati, Muhaimin Rifa'i, Widodo ,. "LYMPHOCYTE PROLIFERATION ON HYPERSENSITIVITY OF Balb/C MICE AFTER GIVEN ETHANOL EXTRACT TUBER OF *Dioscorea alata* L.", KnE Life Sciences, 2015

1%

Publication

6

KARAHAN, Faruk and İLÇİM, Ahmet. "The potential benefits of medicinal and aromatic plants in cancer patients undergoing radiotherapy", xxxxxx, 2017.

1%

Publication

7

Daniela Ribeiro. "Flavonoids with potential anti-inflammatory activity: in vitro structure/activity

1%

studies of their effects in pro-inflammatory signalling systems", Repositório Aberto da Universidade do Porto, 2015.

Publication

8

Akhmad Muntaha, Haitami Haitami, Nurul Hayati. "Perbandingan Penurunan Kadar Formalin pada Tahu yang Direbus dan Direndam Air Panas", Medical Laboratory Technology Journal, 2015

Publication

1%

Exclude quotes On
Exclude bibliography Off

Exclude matches < 1%