

Pengaruh Pemberian Infusa
Tumbuhan Sarang Semut
(Hydnophytum formicarum)
Terhadap Gambaran Histologi
Pankreas Pada Tikus (*Rattus
norvegicus*) Diabetes Terinduksi
Aloksan
by Nurul Makiyah

Submission date: 26-Sep-2019 01:14PM (UTC+0700)

Submission ID: 1180371656

File name: Pengaruh_Pemberian_Infusa_Tumbuhan_Sarang_Semut_Hydnophytum.pdf (276.47K)

Word count: 2304

Character count: 13785

Pengaruh Pemberian Infusa Tumbuhan Sarang Semut (*Hydnophytum formicarum*) Terhadap Gambaran Histologi Pankreas Pada Tikus (*Rattus norvegicus*) Diabetes Terinduksi Aloksan

Mutiana Muspita Jeli¹, SN. Nurul Makiyah²

Abstract

² Program Studi Pendidikan Dokter Fakultas Kedokteran dan Ilmu Kesehatan Universitas Muhammadiyah Yogyakarta

Correspondence

Nurul Makiyah
² Si. M. Kes., Bagian Histologi Program Studi Pendidikan Dokter, Fakultas Kedokteran dan Ilmu Kesehatan Universitas Muhammadiyah Yogyakarta
nurul_mkyh@yahoo.co.id

¹ Oxidative stress has been implicated in pathogenesis of diabetes mellitus. In addition to increased product¹ of free radicals, antioxidant defense systems are disturbed in diabetes mellitus. As a result, oxidative stress may cause oxidative damage of B-cell pancreas. *Hydnophytum formicarum* consists of flavonoid which function as an antioxidant. So that, it necessary do research to know influences of *H. formicarum* infusion to pancreas histology image of alloxan-induced-diabetic. This research is an experimental with in vivo design. Research subjects were 30 male rats Sprague Dawley strain, in 3-4 months, weight \pm 200 gram were divided into 6 groups : normal control, negative control, glibenklamid dosage 0,5 mg/kgBW, *H. formicarum* dosage 1,26 g/kgBW, *H. formicarum* dosage 2,52 g/kgBW, and *H. formicarum* dosage 5,04 g/kgBW. Rats were induced by alloxan dosage 130 mg/kgBW. Glibenklamid and infusion of *H. formicarum* were given once per day for 14 days orally. On the 15th day all the rats were then killed to carry out the pancreas. The analysis data using oneway anova test and post hoc test (Tukey). The result revealed that giving of glibenclamide, infusion of *H. formicarum* dosage 1,26 g/kgBW, dosage 2,52 g/kgBW, and dosage 5,04 g/kgBW was able to increase the size of Langerhans islet and amount of β -cells. Based on that, the conclusion is infusion of *H. formicarum* could minimize the damage of pancreas of alloxan-induced diabetic image.

Keywords : Alloxan, β cell of pancreas, diameter of langerhans islet, *Hydnophytum formicarum*, infusion

Pendahuluan

Diabetes mellitus merupakan penyakit kronis, heterogen dan mengancam jiwa yang biasanya berupa gangguan metabolik dikarakteristikan dengan hiperglikemi, glikosuria, keseimbangan nitrogen negatif dan terkadang ketonemia (Semwal, Bamola dan Rawat, 2007). Beberapa penelitian terdahulu telah menegaskan peran dari stres oksidatif dalam perkembangan gangguan yang dimediasi diabetes, kemungkinan karena formasi dari radikal bebas (Manna, Sinha dan Sil, 2009).

Pada diabetes mellitus mudah sekali terjadi pembentukan radikal bebas yang berlebih yang nantinya dapat menyebabkan kerusakan pada pankreas. Hal tersebut dapat mengganggu fungsi sel beta pankreas dan resistensi insulin sehingga dapat memperburuk kondisi diabetes (Arifin, Delvita dan Almahdy, 2003). Saat ini penilaian medis terhadap ekstrak tanaman yang bervariasi telah dipelajari oleh banyak peneliti dalam hal penelitian diabetes (Daisy dan Eliza, 2007).

Untuk itu perlu dilakukan penelitian tentang pengaruh pengobatan herbal terhadap penyembuhan diabetes.

Tumbuhan sarang semut (*Hydnophytum formicarum*) merupakan anggota keluarga Rubiaceae dengan 5 genus (Subroto dan Saputro, 2008). Penggunaan *H. formicarum* sebagai obat diperoleh dari pengalaman empiris beberapa penduduk lokal di Papua. Umumnya bagian yang digunakan sebagai obat adalah hipokotil (umbi) dengan cara meminum air rebusannya (dekoktum). *H. formicarum* memiliki aktivitas antimikroba, antioksidan dan efek sitotoksik yang berasal dari kandungan flavonoid (Soeksmanto, Subroto, Wijaya, Simanjuntak, 2008). Antioksidan dapat membentuk mekanisme pertahanan sel terhadap kerusakan radikal bebas (Manna, Sinha dan Sil, 2009).

Untuk itu perlu dilakukan penelitian mengenai pengaruh pemberian infusa *H. formicarum* terhadap kerusakan pankreas pada kondisi diabetes.

Bahan dan Cara

Penelitian ini adalah penelitian eksperimental in vivo pada hewan uji untuk mengetahui pengaruh pemberian infusa *H. formicarum* terhadap gambaran histologi pankreas pada tikus (*Rattus norvegicus*) diabetes terinduksi aloksan. Subyek penelitian

adalah tikus putih di laboratorium Pusat Antar Universitas (PAU) UGM.

Variabel bebas yang digunakan dalam penelitian ini adalah *H. formicarum* yang didapat dari Pegunungan Kubing di Belitung. Sebelum digunakan untuk penelitian, batang *H. formicarum* diproses menjadi serbuk terlebih dahulu dan dibuat infusa di Laboratorium Fakultas Farmasi Universitas Gajah Mada Yogyakarta.

Sebagai variabel tergantung dalam penelitian ini adalah gambaran histologi pankreas yaitu diameter pulau Langerhans pankreas dan jumlah sel β pulau Langerhans pankreas setelah diberi perlakuan infusa *H. formicarum* 1x1 hari selama 14 hari.

Variabel terkendali dalam penelitian ini yaitu tikus putih jantan (*Rattus norvegicus*), galur Sprague Dawley, usia 3-4 bulan, berat badan \pm 200 gram yang dipelihara dengan kondisi dan pakan yang sama di laboratorium PAU-UGM.

Bahan yang digunakan pada penelitian ini adalah *H. formicarum*, Aloksan, Glibenklamid, 1 set bahan kimia untuk pembuatan sediaan histologik pankreas dengan metode parafin dan pewarnaan Chromalum gomori, alkohol 70%, formalin 10%. Alat yang digunakan pada penelitian ini adalah spuit injeksi, sonde oral tikus, perlengkapan bedah minor (skalpel dan pinset), gunting, container, mikroskop cahaya, mikrometer, dan counter.

Penelitian dilakukan di Laboratorium PAU Universitas Gajah Mada pada bulan Juni 2010.

Hewan uji berupa tikus putih (*Rattus norvegicus*) sebanyak 30 ekor dibagi dan ditimbang menjadi enam kelompok yaitu tiga kelompok perlakuan masing - masing menggunakan infusa *H. formicarum* dosis 1,26 gr/kg BB, *H. formicarum* dosis 2,52 gr/kg BB, dan *H. formicarum* dosis 5,04 gr/kg BB serta tiga kelompok pembandingan masing-masing kontrol normal yaitu tanpa perlakuan, kelompok

kontrol negatif yaitu dengan aloksan dan kontrol positif dengan glibenklamid 0,5 mg/kgBB.

Pelaksanaan penelitian diawali dengan proses aklimatisasi selama kelopak selama 4 hari. Pada hari kelima, kelompok kontrol negatif, kelompok kontrol positif dan kelompok perlakuan pemberian infusa *H. formicarum* diinduksi aloksan 130 mg/kg BB setelah itu dibiarkan sampai 48 jam. Pada hari ketujuh, kelompok kontrol positif diberikan glibenklamid 0,5 mg/kg BB selama 14 hari dan kelompok perlakuan diberikan infusa *H. formicarum* sesuai dosis masing-masing kelompok. Pada hari kelima belas dilakukan terminasi kemudian pankreas diambil untuk pembuatan preparat histologi pankreas dengan teknik pewarnaan Chromalum Gomori.

Pengumpulan data dilakukan dengan mengamati diameter pulau Langerhans dan jumlah sel β . Setiap satu preparat diamati lima buah pulau Langerhans untuk diambil datanya kemudian rata-rata dari lima Langerhans tersebut dipakai sebagai data yang akan dianalisis. Diameter diukur dengan menggunakan mikrometer dengan perbesaran 40x10. Hasil data rerata diameter pulau Langerhans dan jumlah sel β pulau Langerhans dianalisis secara statistik menggunakan paket program SPSS versi 16.0 berdasarkan hasil uji normalitas distribusi data dengan menggunakan kriteria Shapiro-Wilk dengan nilai distribusi data normal ($p > 0,05$), digunakan uji oneway Anova dilanjutkan dengan analisis Post Hoc dengan menggunakan uji Tuckey.

Hasil Penelitian

Hasil pengamatan dilakukan dengan mengamati diameter pulau Langerhans dan jumlah sel β pulau Langerhans. Hasil pengamatan pada kelompok perlakuan dan kelompok kontrol diperlihatkan pada Tabel 1, Tabel 2, dan Gambar 1.

Tabel 1. Rerata Diameter Pulau Langerhans (μm)

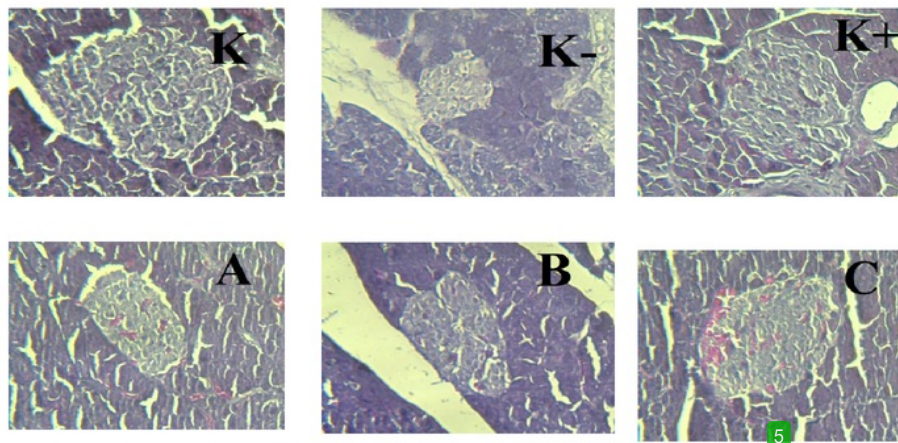
No	Kelompok	Rerata \pm SD
1	Kontrol Normal	82 \pm 29,04 ^{a)}
2	Kontrol Negatif	33,46 \pm 12,38 ^{c)}
3	Glibenklamid	65,46 \pm 16,3 ^{ab)}
4	<i>H. formicarum</i> Dosis 1,26 g/kgBB	48,86 \pm 4,82 ^{bc)}
5	<i>H. formicarum</i> dosis 2,52 g/kgBB	50,8 \pm 11,94 ^{bc)}
6	<i>H. formicarum</i> dosis 5,04 g/kgBB	62,2 \pm 15,88 ^{ab)}

Ket : Angka-angka yang diikuti huruf sama berarti tak ada beda nyata.

Tabel 2. Jumlah Sel- β dalam Pulau Langerhans

No	Kelompok	Rerata \pm SD
1	Kontrol Normal	64,93 \pm 17,69 ^{a)}
2	Kontrol Negatif	14,4 \pm 5,01 ^{c)}
3	Glibenklamid	44,73 \pm 15,03 ^{b)}
4	<i>H. formicarum</i> Dosis 1,26 g/kgBB	17,73 \pm 5,51 ^{c)}
5	<i>H. formicarum</i> dosis 2,52 g/kgBB	19,53 \pm 4,0 ^{c)}
6	<i>H. formicarum</i> dosis 5,04 g/kgBB	34,6 \pm 3,81 ^{b)}

Ket : Angka-angka yang diikuti huruf sama berarti tak ada beda nyata



Gambar 1. Gambaran Histologi Pulau Langerhans : (K) Kelompok normal. (K-) Kelompok kontrol negatif. (K+) Kelompok kontrol positif. (A) Kelompok perlakuan *H. formicarum* dosis 1,26 g/kgBB. (B) Kelompok perlakuan *H. formicarum* dosis 2,52 g/kgBB. (C) Kelompok perlakuan *H. formicarum* dosis 5,04 g/kgBB.

Pada Tabel 1. tampak bahwa rata-rata diameter pulau Langerhans pada kelompok *H. formicarum* dosis 5,04 g/kgBB mengalami perbaikan lebih baik dibandingkan dengan kelompok perlakuan lainnya yaitu dengan rerata diameter pulau Langerhans 62,2 μ m.

Pada Tabel 2. tampak bahwa jumlah sel β dalam pulau Langerhans pada kelompok *H. formicarum* dosis 5,04 g/kgBB mengalami peningkatan lebih banyak dibandingkan dengan kelompok perlakuan lainnya yaitu dengan jumlah sel β 34 buah.

Hasil analisis statistik pada kedua tabel di atas menunjukkan bahwa tidak ada perbedaan nyata antara kelompok *H. formicarum* dosis 5,04 g/kgBB dengan kelompok glibenklamid.

Diskusi

Tabel 1. menunjukkan bahwa diameter pulau langerhans pada kelompok *H. formicarum* dosis 5,04 g/kgBB mengalami peningkatan lebih tinggi dibandingkan kelompok perlakuan yang lain dan kelompok kontrol negatif, tetapi tidak lebih baik bila dibandingkan dengan kelompok glibenklamid. Begitu pula dengan Tabel 2. menunjukkan bahwa jumlah sel β dalam pulau langerhans pada kelompok *H. formicarum* dosis 5,04 g/kgBB mengalami kenaikan lebih tinggi dibandingkan kelompok perlakuan yang lain dan kelompok kontrol negatif, tetapi tidak lebih baik bila dibandingkan dengan kelompok glibenklamid. Hal ini membuktikan bahwa efek glibenklamid lebih kuat daripada efek *H. formicarum*,

namun secara statistik tidak terdapat perbedaan nyata antara kelompok *H. formicarum* dosis 5,04 g/kgBB dengan kelompok glibenklamid. Hal tersebut menunjukkan bahwa *H. formicarum* telah membantu proses perbaikan kerusakan pada pankreas akibat induksi aloksan terbukti dengan adanya peningkatan pada diameter pulau Langerhans dan jumlah sel β .

H. formicarum mengandung flavonoid yang mempunyai aktivitas antioksidan. Termasuk menyaring radikal oksigen dan menghambat xanthine oxidase dan peroksidase lipid (Saija, Scalse and Lanza, 1995). Pada penelitian ini, secara histologi, terjadi peningkatan diameter pulau langerhans dan jumlah sel β pada kelompok perlakuan yang diberi sarang semut yang mengandung flavonoid. Hal ini sesuai dengan penelitian sebelumnya yang membuktikan bahwa flavonoid terutama isoliquiritigenin, protocatechualdehyde dan butein dapat melindungi integritas dari sel β pankreas (Prachayasittikul et al., 2008).

Uji statistik yang digunakan adalah uji oneway Anova dilanjutkan dengan analisis Post Hoc dengan menggunakan uji Tuckey. Hasil analisis varian untuk data diameter pulau Langerhans (Tabel 1) menunjukkan adanya perbedaan bermakna ($p < 0,05$), maka dilanjutkan dengan uji beda nyata terkecil (Tukey). Terlihat kelompok kontrol positif dengan nilai rerata diameter pulau Langerhans tertinggi yaitu $82 \pm 29,04$ sedangkan kelompok kontrol negatif dengan nilai rerata diameter terendah yaitu $33,46 \pm 12,38$. Berdasarkan data pada Tabel 1. di atas dapat disimpulkan bahwa terjadi penurunan ukuran pulau Langerhans pada tikus kelompok perlakuan. Tikus yang diberi glibenklamid dapat meningkatkan ukuran pulau Langerhans, tampak adanya perbedaan nyata dengan kontrol negatif.

Kelompok dengan perlakuan *H. formicarum* dosis 1,26 g/kgBB, 2,52 g/kgBB dan 5,04 g/kgBB memberikan hasil berbeda nyata dengan kontrol negatif, artinya ketiga kelompok perlakuan dapat meningkatkan ukuran pulau Langerhans, yang berarti ketiga perlakuan tersebut dapat membantu proses perbaikan organ pankreas yang mengalami kerusakan karena induksi aloksan. Kemampuan kelompok perlakuan *H. formicarum* dosis 5,04 g/kgBB dan kelompok glibenklamid dalam membantu proses perbaikan kerusakan organ pankreas adalah sama, terlihat dari hasil uji yang menunjukkan tidak berbeda nyata. Begitu pula dengan kemampuan kelompok perlakuan *H. formicarum* dosis 1,26 g/kgBB dan dosis 2.52 g/kgBB.

Hasil analisis varian untuk data jumlah sel β dalam pulau Langerhans (Tabel 2) menunjukkan bahwa ada perbedaan bermakna ($p < 0,05$), maka analisis dilanjutkan dengan uji beda nyata terkecil (Tukey). Terlihat bahwa kelompok kontrol positif

kelompok dengan jumlah sel β tertinggi yaitu $64,93 \pm 17,69$ sedangkan kelompok kontrol negatif dengan jumlah sel β terendah yaitu $14,4 \pm 5,01$.

Antara kontrol normal dengan kelompok perlakuan terdapat perbedaan nyata berarti tikus yang diinduksi aloksan mengalami kerusakan pankreas yang ditandai dengan berkurangnya jumlah sel β dalam pulau Langerhans. Antara kontrol negatif dengan kelompok pemberian glibenklamid terdapat perbedaan nyata. Hal ini membuktikan bahwa pemberian glibenklamid dapat membantu proses perbaikan kerusakan pankreas akibat induksi aloksan. Antara kontrol negatif dengan kelompok perlakuan *H. formicarum* dosis 1,26 g/kgBB dan dosis 2.52 g/kgBB tidak terdapat perbedaan yang nyata sedangkan dengan kelompok *H. formicarum* dosis 5,04 g/kgBB terdapat perbedaan yang nyata, berarti kelompok perlakuan *H. formicarum* dosis 5,04 g/kgBB dapat membantu proses perbaikan dan peningkatan sel β pulau Langerhans.

Glibenklamid digunakan sebagai kontrol positif karena biasanya digunakan untuk pengobatan diabetes melitus dan diberikan peroral. Glibenklamid memiliki efek hipoglikemik, mampu menstimulasi pengeluaran insulin pada setiap pemasukan glukosa (Tjay dan Raharja, 2002).

Simpulan

Pemberian infusa tanaman sarang semut (*Hydnophytum formicarum*) dapat meminimalkan gambaran kerusakan pankreas terinduksi aloksan 130 mg/kgBB ditandai dengan perubahan ukuran diameter pulau Langerhans dan jumlah sel β di dalamnya.

Saran

Berdasarkan hasil penelitian yang didapatkan, disarankan adanya penelitian lebih lanjut mengenai dosis yang optimal untuk meminimalkan kerusakan pankreas ditandai dengan perbaikan gambaran histologi.

Daftar Pustaka

- Arifin H., Delvita, V., Almahdy. 2003. Pengaruh pemberian vitamin C terhadap fetus pada mencit diabetes. *Jurnal Sains dan Teknologi Farmasi*, 12, 32-40.
- Daisy, P., dan Eliza, J. 2007. Hypoglycemic property of polyherbal formulation in streptozotocin induced diabetic rats. *Biochem. Cell. Arch*, 7, 135-140.
- Manna, P., Sinha, M., Sil, P. C. 2009. Protective role of arjunolic acid in response to streptozotocin induced type-I diabetes via mitochondrial dependent and independent pathways, *Toxicology*, 257, 53-56.
- Prachayasittikul, S., Buraparuangsang, P., Worachartcheewan, A., Ayudhya, C.I., Ruchirawat, S., Prachayasittikul, V. 2008. Antimicrobial and antioxidative activities of bioactive constituents from *Hydnophytum formicarum* Jack. *Molecules*, 13, 904-921.
- Saija, A., Scalese, M. and Lanza, M. 1995. Flavonoids as antioxidant agents: importance of their interaction with biomembranes. *Free Radic Biol. Med.* 19: 481-486.
- Semwal, D. K., Bamola, A., Rawat, U. 2007. Chemical constituents from some antidiabetic plants. *Univ J. Phytochem Ayur Heig*, 2 (3), 40-48.
- 4 Subroto, M. A., Saputro, H. 2008. *Gempur Penyakit dengan Sarang Semut (1st ed.)*. Jakarta: Penebar Swadaya.
- Soeksmanto, A., Subroto, M. A., Wijaya, H., Simanjuntak, P. 2008. Anticancer Activity Test for Extracts of Sarang Semut Plant (*Myrmecodya pendens*) to HeLa and MCM-B2 Cells. *Pakistan Journal of Biological Sciences*, 1-4.
- Tjay, T. H., Raharja, K. 2002. *Obat-obat Penting*. Jakarta: Elex Media Komputindo

Pengaruh Pemberian Infusa Tumbuhan Sarang Semut (Hydnophytum formicarum) Terhadap Gambaran Histologi Pankreas Pada Tikus (Rattus norvegicus) Diabetes Terinduksi Aloksan

ORIGINALITY REPORT

4%

SIMILARITY INDEX

%

INTERNET SOURCES

4%

PUBLICATIONS

%

STUDENT PAPERS

PRIMARY SOURCES

1

Yavuz, O.. "Protective effect of melatonin on @b-cell damage in streptozotocin-induced diabetes in rats", Acta Histochemica, 2003

Publication

1%

2

Alifandi Abrianto Wijaya, Henry Sugiharto, Muhamad Zulkarnain. "Hubungan Kecemasan dengan Nyeri Kepala Tipe Tegang pada Mahasiswa Program Studi Pendidikan Dokter Fakultas Kedokteran Universitas Sriwijaya Angkatan 2013", SRIWIJAYA JOURNAL OF MEDICINE, 2019

Publication

1%

3

Susanti Susanti, Sri Utami. "PENGARUH LAMA FERMENTASI TERHADAP KANDUNGAN PROTEIN SUSU KEFIR SEBAGAI BAHAN PENYUSUN PETUNJUK PRAKTIKUM MATA KULIAH BIOKIMIA", Florea : Jurnal Biologi dan Pembelajarannya, 2014

1%

4

Efa Ismardianita, Fitri Ellanda, Suci Amalia Agus, Sartika Amelia Putri. "The Effect of Ethanol Extract Of Sarang Semut Plant (Hypnophytum Formicarum) to Granulation Tissue for Wound Healing After Teeth Extraction Experimental Research on Marmot (Cavia cobaya)", UI Proceedings on Health and Medicine, 2017

Publication

1%

5

Yogi Khoirul Abror, Evy Diah Woelansari, Suhariyadi Suhariyadi. "Immunomodulator of Ethanol Extracts of The Leaves Azadirachta indica Against Macrophage Peritoneal Cell in Mice Induced The Vaccine BCG", Jurnal Teknologi Laboratorium, 2018

Publication

1%

Exclude quotes On

Exclude matches < 1%

Exclude bibliography Off