

Ketuban Pecah Dini

dr. Supriyatiningasih, M.Kes., SpOG

Definisi

Pecahnya ketuban sebelum dimulainya proses persalinan

- Preterm** < 37 minggu (PPROM)
- Term** ≥ 37 minggu (TPROM)

Periode Laten

- Waktu saat pecahnya ketuban hingga dimulainya persalinan
- Semakin muda usia kehamilan semakin lama periode laten
- Pada kehamilan aterm 90% akan memulai persalinan dalam 24 jam
- Pada kehamilan 28-34 minggu
50% bersalin dalam waktu 24 jam
80-90% bersalin dalam waktu 1 minggu

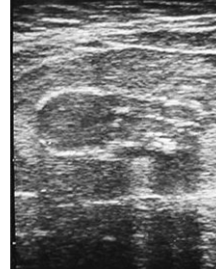Risk Factors

- Chorioamnionitis
- Vaginal infections
- Cervical abnormalities
- Vascular pathology (incl. abruptio)
- Smoking
- 1st, 2nd, 3rd, or multiple trimester bleeding
- Previous preterm delivery (PPROM)
- AA ethnicity
- Acquired or congenital connective tissue disorder
- Nutritional deficiencies (Vit.C, copper, zinc)

Tujuan

- Definisi
- Diagnosis
- Penatalaksanaan pada preterm dan aterm

Incidence-Preterm ROM



- Complicates up to 3.5% of all pregnancies
- 30-40% of Preterm births
- PPRM ~25% cases of all PROM


Garite (2007), Santaloya-Forgas et al., (2007), Svigos, Robinson, et Vigneswaran, 2007)

Kausa

- Idiopatik
- Infeksi (mis: vaginosis bakterial)
- Polyhidramnion
- Inkompeten servik
- Anomali uterin
- Akibat pemasangan cerclage pada servik atau amniosentesis
- Trauma

Diagnosis

- Riwayat sebelumnya
- Pemeriksaan dengan spekulum steril (hindari pemeriksaan digital)
 - Cuci vagina
 - Cairan terkumpul di fornix posterior
 - Cairan bebas dari servik
 - Pemeriksaan pH cairan (kertas nitrazin) – tidak spesifik
 - Tes ferning - gambaran daun pakis
- USG-normal bila jumlah cairan cukup



Untuk menentukan betul tidaknya ketuban pecah dini, dokter dapat melakukan dengan adanya :

- a. Umur kehamilan > 20 minggu
- b. Keluar cairan ketuban dari vagina tanpa disertai rasa mules
- c. Cairan dapat keluar sedikit atau banyak
- d. Cairan dapat keluar saat duduk, berdiri maupun tidur
- e. Demam, bercak vagina yang banyak, nyeri perut, denyut jantung janin bertambah cepat merupakan tanda-tanda infeksi
- f. Aroma air ketuban berbau manis dan tidak seperti amoniak



Lanjutan.....

- g. Pemeriksaan abdomen uterus lunak tidak nyeri tekan
- h. Pemeriksaan inspekulo, terlihat cairan keluar dari ostium uteri internum
- i. Dilakukan uji kertas lakmus :
Merah – biru (basa) : air ketuban
Merah – merah (asam) : air kencing
- j. Tes pakis, dengan meneteskan air ketuban pada gelas objek dan dibiarkan kering. Pemeriksaan mikroskopik menunjukkan gambaran daun pakis
- k. Pemeriksaan Mikroskopik : terlihat lanugo dan vernik kaseosa