

BAB II

TINJAUAN PUSTAKA

A. Telaah Pustaka

1. *Temporomandibular Joint* (TMJ)

a. Definisi

Temporomandibular Joint (TMJ) atau sendi temporomandibula merupakan suatu persendian kompleks yang mempunyai peranan penting dalam fungsi fisiologis tubuh manusia. Persendian kompleks yang dimaksud adalah gerakan *ginglimoartrodial*, *ginglymus* dan *arthrodia*. *Ginglimoartrodial* dan *ginglymus* yaitu persendian yang memungkinkan mandibula dapat berotasi seperti engsel terhadap basis *cranii*, sedangkan *arthrodia* yaitu persendian yang memungkinkan mandibula dapat meluncur ke depan atau dari sisi ke sisi (Scheid dan Weiss, 2013).

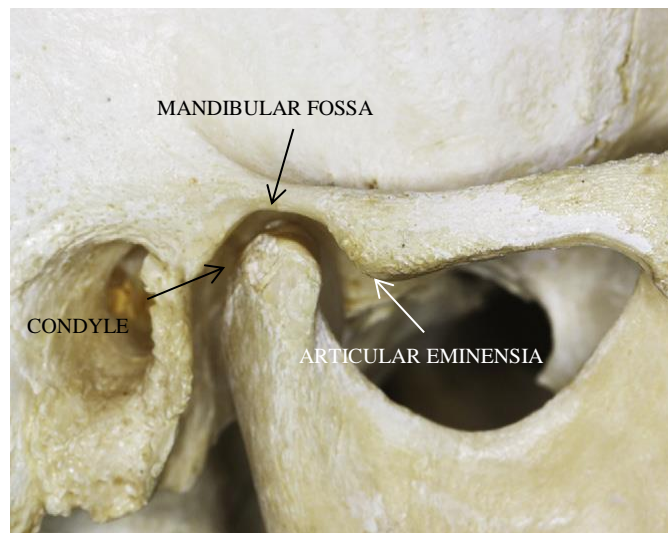
b. Fungsi

TMJ memiliki struktur anatomi yang rumit karena berhubungan dengan fungsinya yaitu gerakan membuka dan menutup mulut, pengunyahan, penelanan, bicara dan postur kepala (Ning *et al.*, 2016). Sendi temporomandibular juga berfungsi untuk menopang tekanan selama proses pengunyahan, sehingga TMJ mempunyai diskus artikularis untuk menjaga agar tidak terjadi gesekan antara kranium dan mandibula. Pemahaman struktur TMJ sangat membantu dalam

penegakan diagnosis dan pemilihan perawatan yang tepat untuk pasien (Epsilawati dan Firman, 2014).

c. Anatomi

Sendi temporomandibula merupakan artikulasi antara *mandibula* dan dua tulang pada basis cranii, yaitu *os temporale*. TMJ adalah artikulasi yang bekerja secara bilateral atau bagian kanan dan kiri bekerja sama sabagai satu unit, serta satu-satunya sendi yang dapat bergerak bebas di kepala. Terdapat tiga bagian TMJ, yakni kondilus, fosa mandibular dengan eminensia artikularis, dan diskus artikularis. Ketiga bagian ini dibungkus oleh kapsul jaringan ikat fibrus (Scheid dan Weiss, 2013).



Gambar 1. Anatomi Sendi Temporomandibular (Okeson, 2013)

1) Kondilus Mandibulae

Mandibula terbagi menjadi 2 bagian, yakni horizontal dan vertical. Bagian horizontal disebut corpus mandibula yang berfungsi

sebagai tempat gigi geligi, sedangkan bagian vertikal di kiri dan kanan disebut ramus. Tonjolan yang paling superior dari ramus dan membulat dari belakang ke depan disebut kondilus. Kondilus mandibulae menempel di fosa artikularis atau cekungan pada basis cranii (Scheid dan Weiss, 2013).

2) Fosa Mandibular dan Eminensia Artikularis

Eminensia artikularis merupakan lingir tulang yang cembung dan membentuk batas anterior fosa mandibular. Fosa mandibular merupakan tulang berbentuk cekung (konkaf) yang berfungsi sebagai tempat caput kondilus pada posisi tertentu yang didapat ketika gigi berkontak atau oklusi (Scheid dan Weiss, 2013).

3) Diskus Artikularis

Diskus artikularis bukanlah tulang, namun merupakan bantalan jaringan ikat fibrus yang berfungsi sebagai *shock absorber*. Diskus artikularis berada di antara kondilus mandibulae dan fosa artikularis dengan eminensia artikularis. Hal ini membuat terbentuknya ruang sendi atas dan bawah yang memungkinkan terjadinya gerakan fungsional dari mandibula (Scheid dan Weiss, 2013).

4) Capsula Fibrus

Capsula fibrus merupakan lapisan tebal jaringan ikat fibrus yang mana tidak terdapat pembuluh darah dan nervus. Permukaan capsula fibrus dikelilingi oleh membrana sinovial yang

menyekresikan cairan sinovial. Cairan sinovial ini bersifat licin, sehingga dapat melumasi dan membasahi jaringan ikat fibrus yang berada di antara permukaan superior dan anterior kondilus dan permukaan posterior eminensia artikularis. Hal tersebut menyebabkan terbatasnya gerakan sendi (Scheid dan Weiss, 2013).

2. Temporomandibular Disorder (TMD)

Temporomandibular disorders (TMD) merupakan sekelompok gangguan sistem *stomatognati* atau gangguan fungsional otot pengunyah dan sendi temporomandibular (TMJ). Gangguan ini dapat dibagi menjadi dua kelompok berbeda yaitu kelompok gangguan otot (nonartikular) dan kelompok gangguan sendi temporomandibular (artikular). Kelompok gangguan otot antara lain *muscle splinting*, myospasma, myositis, dan nyeri *trigger point myofascial*. Kelompok gangguan TMJ fungsional yaitu dislokasi, gangguan inflamasi, hipomobilitas rahang bawah kronis, dan gangguan pertumbuhan sendi. TMD merupakan gangguan yang paling sering ditemukan dalam keseharian di praktik dokter gigi (Polso *et al.*, 2010).

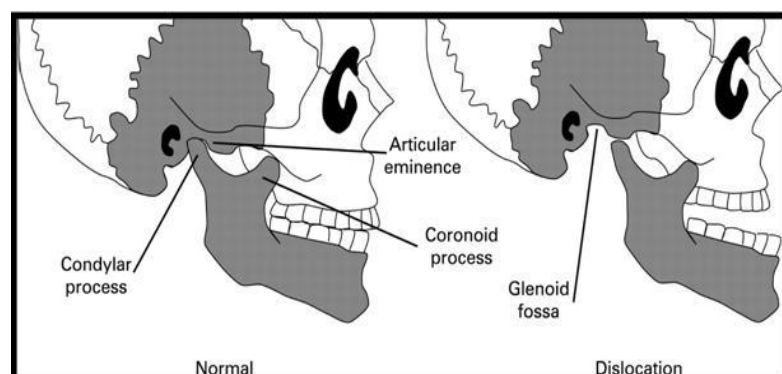
Gejala umum TMD antara lain terbatasnya gerak mandibula, nyeri pada otot mastikasi, nyeri pada sendi temporomandibular (TMJ), gangguan telinga, terdengar suara sendi seperti bunyi kliking atau berpasir (krepitasi), nyeri myofascial secara generalisata, dan keterbatasan fungsional saat pembukaan rahang atau rahang terkunci (*locking*) (Liu dan Steinkeler, 2013).

Etiologi TMD berkaitan dengan kondisi gigi seperti kebiasaan bruxism (parafungsional), oklusal, restorasi, perawatan ortodontik, stress, emosional, trauma, anatomi diskus, patofisiologi otot, dan genetik (Gunawan *et al.*, 2017). Penelitian lain menemukan korelasi antara pasien dengan crossbite posterior, *deep bite*, maloklusi kelas II, dan *open bite* anterior menunjukkan gejala seperti nyeri otot myofasial (Liu dan Steinkeler, 2013).

3. Dislokasi Temporomandibular Joint

a. Definisi

Dislokasi merupakan keadaan dimana posisi kondilus bergerak jauh ke depan sehingga menyebabkan tergelincir keluar dari fosa mandibula dan bergerak melebihi eminensia artikularis. Kondilus mandibula yang terlepas dari diskus dapat menyebabkan rahang terkunci. Hal ini menyebabkan mandibula akan mengalami dislokasi yang disebut luksasi (komplit) atau subluksasi (parsial) kondilus (C. Scheid and Weiss, 2013).



Gambar 2. Dislokasi TMJ (Prechel *et al.*, 2018)

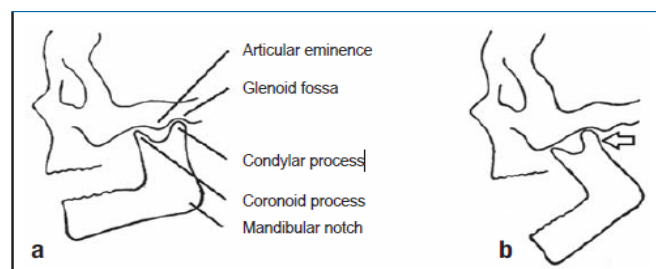
Dislokasi termasuk dalam kelompok gangguan sendi temporomandibular. Dislokasi dapat terjadi akibat adanya mekanisme traumatik atau nontraumatik. Jenis dislokasi dapat dibedakan berdasarkan arah letak kondilus terhadap fosa mandibula, ada 4 jenis dislokasi yaitu dislokasi anterior, dislokasi posterior, dislokasi superior, dan dislokasi lateral. Berdasarkan perjalanannya, dislokasi terbagi menjadi 3 macam yaitu akut, rekuren, dan kronik. Berdasarkan posisinya, dislokasi dapat terjadi secara unilateral (satu sisi) dan bilateral (dua sisi) (Ning *et al.*, 2016).

b. Mekanisme dan Jenis-jenis Dislokasi

Mekanisme umum dislokasi yaitu ketika mulut dalam keadaan terbuka maksimal, kondilus bergerak sampai batas anterior. Di posisi ini diskus berotasi ke arah posterior dari kondilus. Bila kondilus bergerak diluar batas, maka diskus dapat terdorong melebihi *disc space* dan terjebak di posisi anterior, sehingga menyebabkan kondilus bergerak secara superior melewati eminensia artikularis. Hal ini juga diikuti oleh kontraksi otot pterygoid lateralis superior pada saat mulut dalam keadaan terbuka maksimal sehingga menarik diskus melewati anterior dari *disc space* (Okeson, 2013).

Jenis dislokasi yang pertama adalah dislokasi anterior dimana terjadinya perubahan posisi kondilus yang bergerak ke arah anterior dari fosa mandibula. Dari semua dislokasi, yang paling sering terjadi adalah dislokasi anterior. Mekanisme dislokasi anterior yaitu terjadinya

kontraksi otot muskulus masseter dan temporalis yang mengangkat/mengelevasi mandibula sebelum otot pterygoid lateralis berelaksasi, sehingga menyebabkan kondilus mandibula tertarik keluar ke anterior dari fosa mandibula. Hal tersebut menyebabkan kekejangan otot dan kondilus tidak bisa kembali ke posisi normal karena tertahan, lalu terjadi dislokasi (Septadina, 2015).



Anatomy of the temporomandibular joint
a) normal situation, b) anterior temporomandibular joint dislocation

Gambar 3. Dislokasi Anterior (Prechel et al., 2018)

Kegiatan di praktik dokter gigi yang dapat menyebabkan terjadinya dislokasi anterior biasanya saat pasien mencoba menutup mulut setelah dilakukan perawatan yang mengharuskan mereka untuk membuka mulut dengan lebar dan dalam durasi yang panjang, misalnya pada perawatan pencabutan gigi dan odontektomi. Dislokasi jenis ini dapat terjadi secara unilateral atau bilateral. Dislokasi anterior dapat dibedakan menjadi akut, rekuren, atau kronik. Dislokasi anterior akut dapat disebabkan karena adanya trauma, membuka mulut terlalu lebar saat menguap atau perawatan gigi, muntah, kejang, efek anestesi umum, dan dapat terjadi setelah prosedur endoskopik. Dislokasi anterior rekuren disebabkan oleh mekanisme yang sama pada pasien akut, namun didukung dengan beberapa faktor risiko seperti pasien yang

memiliki fosa mandibula dangkal (kongenital), sindrom hipermobilitas, dan kehilangan kapsul sendi karena pernah mengalami dislokasi sebelumnya. Sedangkan dislokasi anterior kronik terjadi akibat dislokasi TMJ yang tidak segera diberi perawatan sehingga menyebabkan kondilus berada dalam posisi salah dalam jangka waktu yang lama (Ning *et al.*, 2016).

Jenis dislokasi yang kedua yaitu dislokasi posterior dimana terjadinya perubahan posisi kondilus yang bergerak ke arah posterior dari fosa mandibula. Hal ini bisa terjadi karena trauma fisik langsung pada rahang bawah (mandibula) yang menyebabkan kondilus tertekan dan bergeser ke posterior menuju mastoid. Dislokasi jenis ini dapat terjadi secara unilateral atau bilateral. Dislokasi posterior dapat dibedakan menjadi akut, rekuren, atau kronik (Ning *et al.*, 2016).

Jenis dislokasi yang ketiga yaitu dislokasi superior dimana terjadinya perubahan posisi kondilus akibat terjadinya trauma fisik secara langsung saat mulut dalam keadaan posisi terbuka. Kondilus menjadi bergeser ke arah superior yang dapat mengakibatkan kelumpuhan nervus fasialis atau gangguan pendengaran. Dislokasi jenis ini juga dapat terjadi secara unilateral atau bilateral (Ning *et al.*, 2016). Cedera lebih lanjut dari dislokasi ini dapat berupa cedera saraf wajah, hematoma intrakranial, memar otak, kebocoran cairan serebrospinal, dan kerusakan pada saraf kranial kedelapan mengakibatkan ketulian (Septadina, 2015).

Jenis dislokasi yang terakhir yaitu dislokasi lateral dimana terjadinya perubahan posisi kondilus yang bergeser ke arah lateral yang dapat menyebabkan fraktur mandibula. Dislokasi ini dapat terjadi karena adanya trauma fisik secara langsung dan akan terasa saat dilakukan pemeriksaan palpasi pada bagian tulang temporal kepala. (Ning *et al.*, 2016).

c. Etiologi dan Faktor Predisposisi

Etiologi dislokasi pada 60% kasus disebabkan oleh trauma akibat jatuh, kecelakaan lalu lintas, kekerasan. Penyebab lain memberikan kontribusi sekitar 40% seperti membuka mulut yang berlebihan saat menguap dan tertawa, membuka mulut secara maksimal dalam waktu yang lama selama prosedur perawatan gigi dan THT, serta membuka mulut secara kuat dari prosedur anestesi dan endoskopi (Septadina, 2015).

Beberapa faktor predisposisi dislokasi antara lain gangguan neurologis dan neuromuscular (misalnya penyakit parkinson dan distonia oromandibular), epilepsi, kehilangan gigi lanjut yang menyebabkan trauma kronis oklusi dan hiperplasi sendi kongenital (misalnya sindrom Ehler Danlos dan sindrom Marfan). Faktor-faktor ini menjadi insiden yang sering terjadi pada pasien yang lebih tua (Prechel *et al.*, 2018).

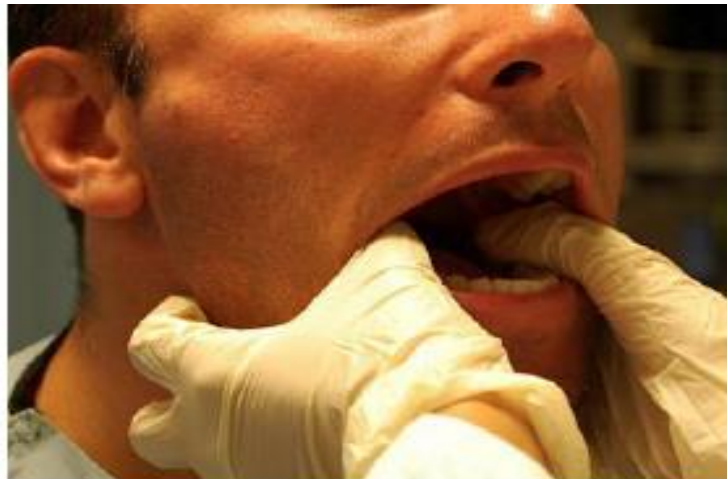d. Pemeriksaan klinis

Pemeriksaan klinis pada pasien dislokasi akut yaitu dengan ditemukan soket sendi temporomandibular yang kosong dan pasien tidak dapat menutup mulut kembali, sedangkan pada pasien dengan dislokasi jangka panjang terdapat tanda-tanda malnutrisi (Prechel *et al.*, 2018).

e. Penatalaksanaan Dislokasi

1) Penatalaksanaan Dislokasi Akut

Pasien dengan dislokasi sendi temporomandibular non-traumatis dapat diberikan penatalaksanaan manual. Semakin awal reposisi dilakukan, maka semakin besar peluang keberhasilan. Teknik yang paling umum digunakan adalah metode reposisi *Hippocrates*.

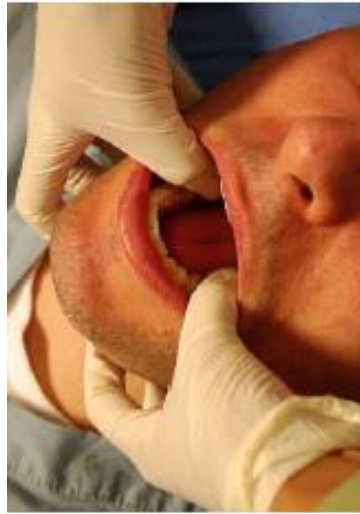

Gambar 4. Metode Hippocratic (Ning *et al.*, 2016)

Langkah-langkah metode *Hippocrates*, antara lain : 1) pasien dalam posisi duduk dan operator berdiri didepannya saling

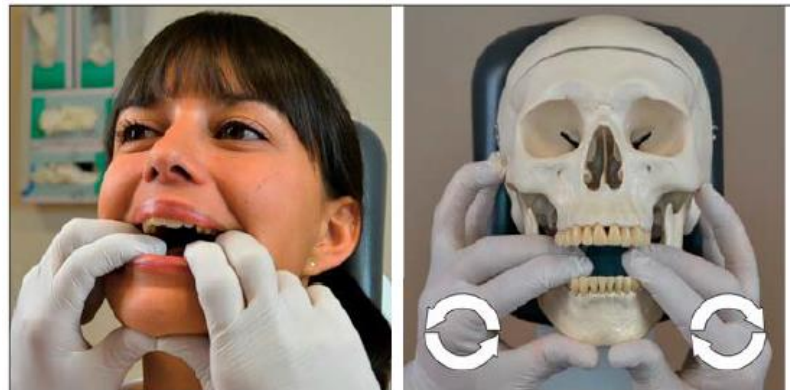berhadapan, 2) kedua ibu jari operator diletakkan di atas dataran oklusal gigi atau *retromolar pad*, 3) jari-jari lain memegang dasar mandibular di kedua sisi, 4) kemudian bagian posterior ditekan ke bawah dan bagian anterior diangkat, lalu didorong ke belakang (arah dorsal) sampai melewati eminensia artikularis. Perlu diperhatikan untuk operator harus melindungi jari-jarinya dari gigitan pasien saat dilakukan reposisi mandibula yaitu dengan cara membungkus kedua ibu jari dengan kassa. Prosedur ini dapat dilakukan dengan bantuan anestesi lokal yang disuntik ke dalam sendi dan otot pterigoid lateral, atau pemberian diazepam intravena untuk mengurangi spasme otot dan nyeri (Ning *et al.*, 2016).

Metode *Gottlieb* dapat menjadi alternatif teknik manual lainnya untuk reposisi sendi temporomandibular dengan cara yang hampir sama dengan metode *Hippocrates*. Langkah-langkah metode *Gottlieb*, antara lain: 1) operator berdiri dibelakang pasien dan kepala pasien bersandar pada perut operator, 2) kedua ibu jari operator diletakkan pada *retromolar pad* dari samping 3) jari-jari lain memegang dasar mandibular (dagu) di kedua sisi, 4) ibu jari menekan kebawah dan jari-jari yang lain mengangkat dagu ke atas, lalu di dorong kebelakang. Teknik ini akan lebih efektif bila disertai dengan sedasi (Ning *et al.*, 2016).



Gambar 5. Metode *Gottlieb* (Ning et al., 2016)

Menurut penelitian terbaru, metode *wrist pivot* dapat menjadi alternatif teknik manual lainnya untuk reposisi sendi temporomandibular. Langkah-langkah metode *wrist pivot*, antara lain: 1) menurunkan kedua sisi pada saat bersamaan dengan posisi operator di depan pasien, 2) tempatkan kedua ibu jari pada bagian bawah dagu pasien, 3) tempatkan telunjuk dan jari tengah pada lengkung gigi rahang bawah, 4) lalu, memberikan tekanan pada telunjuk dan jari tengah ke arah bawah (*inferior*) serta memberikan tekanan ibu jari ke arah atas (*superior*) bersamaan dengan memutar pergelangan tangan ke arah *ulnaris* (Prechel *et al.*, 2018).



b) Reduction using the wrist pivot method

Gambar 6. Metode Wrist Pivot (Prechel *et al.*, 2018)

Metode *Gag* (Refleks Muntah) merupakan alternatif lain untuk reposisi dislokasi. Cara metode ini yaitu dengan merangsang reflek muntah dari pasien dengan menyentuhkan ibu jari atau sebuah alat ke orofaring, maka akan terjadi pembukaan mulut yang lebar dengan spontan, lalu kondilus akan berotasi ke posisi semula (Septadina, 2015).

Metode *Johnson* dilakukan pada kasus dislokasi bilateral dengan cara memberikan injeksi 1,8cc lidokain HCL pada kapsul sendi di satu sisi. Sebelumnya berikan antiseptik di daerah *preauricular*, lalu raba letak sendi yg telah bergeser ke anterior dan masukkan jarum ke jaringan subkutan menuju fosa mandibula, turun dan digerakkan ke depan sampai menyentuh *processus condyloideus*, dan obat dideponeer didaerah tersebut. Kemudian ditunggu sampai dua menit maka akan terjadi reposisi dengan sendirinya.

Setelah berhasil dilakukan reposisi, mandibula dapat diimobilisasi selama beberapa hari dengan *head-chin strap* atau fiksasi intermaksila. Fiksasi intermaksila dapat dilakukan secara intraoral maupun ekstraoral selama satu sampai dua minggu setelah reposisi dislokasi. Tujuan imobilisasi yaitu memberi kesempatan untuk kapsul sendi mengalami perbaikan dan penyesuaian kembali serta mencegah dislokasi berulang (Ning *et al.*, 2016).

2) Penatalaksanaan Dislokasi Kronis

Sekitar 30% kasus dislokasi sendi temporomandibular yang diberikan kepada dokter adalah dislokasi persisten (kronis). Jika dislokasi telah berlangsung selama 3 hingga 4 minggu, maka upaya pengurangan manual biasanya tidak berhasil. Dalam hal ini, penatalaksanaan bedah harus dipertimbangkan. Metode redresif (kapsul artikular dibuka untuk reposisi) dan teknik lebih invasif (eminektomi, kondilektomi, teknik osteotomy khusus, endoprosthesis) tersedia untuk manajemen bedah dislokasi kronis (Prechel *et al.*, 2018).

3) Penatalaksanaan Dislokasi Rekuren

Pada pasien dengan dislokasi berulang (rekuren), indikasi untuk perawatan bedah terbuka dapat dilakukan setelah kegagalan metode reposisi manual. Teknik bedah yang paling umum digunakan antara lain prosedur eminektomi, pemblokiran atau sling dan operasi pada kompleks ligamen kapsuler. Saat ini, prosedur eminektomi

adalah teknik terbaik dan paling menjanjikan di antara berbagai metode bedah kompetitif (Prechel *et al.*, 2018).

4. Pencabutan Gigi

Pencabutan gigi merupakan pengeluaran suatu gigi yang utuh atau sisa akar dari alveolus tanpa menyebabkan rasa sakit dan trauma. Pencabutan gigi termasuk dalam tindakan bedah minor di kedokteran gigi. Pencabutan gigi melibatkan jaringan keras dan jaringan lunak pada rongga mulut. Hal ini memungkinkan terjadinya komplikasi pada tindakan pencabutan gigi (Lande *et al.*, 2015).

Komplikasi dapat dibedakan menjadi *intraoperatif*, segera sesudah pencabutan dan jauh setelah pencabutan. Komplikasi yang sering ditemui pada pencabutan gigi antara lain perdarahan, pembengkakan, rasa sakit, *dry socket*, fraktur, dan dislokasi mandibula. Faktor resiko yang menjadi penyebab komplikasi tindakan pencabutan gigi antara lain yaitu umur pasien, kondisi akar gigi, penyakit sistemik dan adanya gangguan pada sendi temporomandibular (Lande *et al.*, 2015).

B. Landasan Teori

Temporomandibular Joint (TMJ) atau sendi temporomandibula merupakan suatu persendian yang mempunyai peranan penting dalam fungsi fisiologis tubuh manusia antara lain gerakan membuka dan menutup mulut, pengunyahan, penelanan, bicara dan postur kepala. Sendi temporomandibular juga berfungsi untuk menopang tekanan selama proses pengunyahan. *Temporomandibular disorders* (TMD) merupakan sekelompok gangguan

fungsional otot pengunyah dan sendi temporomandibular (TMJ). Salah satu yang termasuk dalam kelompok gangguan sendi *temporomandibular joint* yaitu dislokasi.

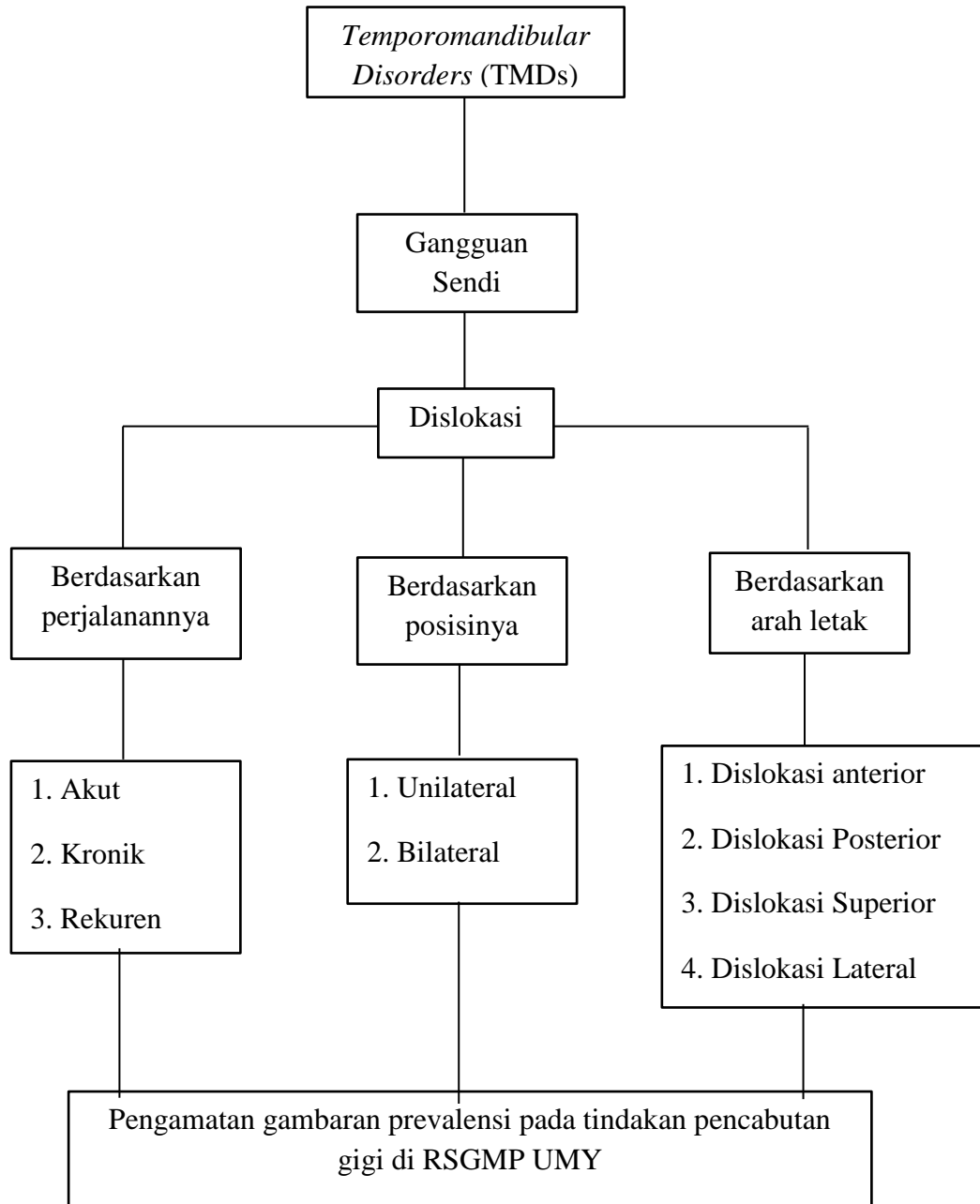
Dislokasi *temporomandibular joint* merupakan keadaan dimana posisi kondilus bergerak jauh ke depan sehingga menyebabkan tergelincir keluar dari fosa artikularis dan bergerak melebihi eminensia artikularis. Kondilus mandibula yang terlepas dari diskus dapat menyebabkan rahang terkunci. Dislokasi dapat terjadi akibat adanya mekanisme traumatik atau nontraumatik. Jenis dislokasi dapat dibedakan berdasarkan arah letak kondilus terhadap fossa articularis, ada 4 jenis dislokasi yaitu dislokasi anterior, dislokasi posterior, dislokasi superior, dan dislokasi lateral. Berdasarkan perjalanannya, dislokasi terbagi menjadi 3 macam yaitu akut, rekuren, dan kronik. Berdasarkan posisinya, dislokasi dapat terjadi secara unilateral (satu sisi) dan bilateral (dua sisi). Dari semua dislokasi, yang paling sering terjadi adalah dislokasi anterior.

Pencabutan gigi merupakan pengeluaran suatu gigi yang utuh atau sisa akar dari alveolus tanpa menyebabkan rasa sakit dan trauma. Salah satu yang termasuk dalam komplikasi tindakan pencabutan gigi yaitu dislokasi *temporomandibular joint*. Pencabutan gigi pada pasien yang mengalami spasme otot karena kelelahan membuka mulut yang lebar dalam jangka waktu yang lama beresiko dislokasi TMJ.

Kejadian dislokasi TMJ dapat terjadi kapan saja salah satunya yaitu saat pelayanan kesehatan gigi dan mulut di RSGM UMY khususnya pada

tindakan pencabutan gigi. Mahasiswa profesi yang telah melewati masa pendidikan S1 seharusnya telah memiliki pengetahuan yang cukup mengenai keadaan gawat darurat seperti dislokasi TMJ, sehingga dapat memberikan pertolongan pertama kepada pasien dan dapat mencegah kejadian tersebut dengan cara telah melakukan prosedur pencabutan gigi yang tepat. Hal tersebut juga berhubungan dengan mutu pelayanan yang diberikan kepada pasien dan pendidikan bagi mahasiswa profesi kedokteran gigi di RSGM UMY.

C. Kerangka Konsep



Gambar 7. Kerangka Konsep

D. Pertanyaan Penelitian

Bagaimana gambaran kejadian dislokasi *temporomandibular joint* pada tindakan pencabutan gigi di RSGM Universitas Muhammadiyah Yogyakarta pada tahun 2018 yang ditinjau berdasarkan perjalanan, posisi, arahletak?