

# INSISIVA

*by* Drg Tita

---

**Submission date:** 05-Mar-2020 10:04AM (UTC+0700)

**Submission ID:** 1269558743

**File name:** Insisiva\_drg\_Tita.pdf (664.6K)

**Word count:** 2929

**Character count:** 17705

**3**

### **Perawatan Maloklusi Klas III Dento-Skeletal Pada Masa Pertumbuhan Menggunakan Alat Cekat (Straight Wire Appliance) (Laporan Kasus)**

*Treatment Of Dento-Skeletal Class III Malocclusion In Growth Period Using Straight Wire Appliances (Case Report)*

**Tita Ratya Utari**

Bagian Ortodonsia, Program Studi Kedokteran Gigi Fakultas

Kedokteran, Universitas Muhammadiyah Yogyakarta

Korespondensi : tita\_utari@yahoo.com

**1**

#### **Abstrak**

Pendahuluan: Perawatan maloklusi kelas III sebaiknya dilakukan sedini mungkin pada saat pasien dalam masa pertumbuhan dan perkembangan, sehingga pertumbuhan dapat diarahkan. Penatalaksanaan lebih awal akan memberikan hasil yang lebih baik dari profil maupun oklusinya dan dapat mencegah terjadinya kelainan yang lebih berat. Tujuan: memperbaiki gigitan silang (*crossbite*) yang terjadi pada gigi anterior dan posterior sehingga terbentuk relasi gigi rahang atas dan rahang bawah yang normal, dengan *overjet* dan *overbite* normal, koreksi gigi yang berjejal dan memperbaiki garis median sehingga diperoleh estetika penampilan yang lebih baik. Penatalaksanaan Kasus: Menggunakan alat cekat dengan sistem *straight wire*, tahap pertama perawatan dilakukan *levelling* dan *unravelling* untuk koreksi *crowding* gigi anterior. Pasien masih berusia 14 tahun sehingga pemakaian elastik intermaksiler kelas III sangat efektif untuk menghambat pertumbuhan rahang bawah dan memacu pertumbuhan rahang atas sehingga terbentuk *overjet* positif. Kesimpulan: Untuk kasus kelas III yang dilakukan lebih dini dapat dilakukan perawatan ortodontik tanpa dilakukan pembedahan. Hasil perawatan relatif memuaskan dengan terkoreksinya *crowding* dan *crossbite* di anterior maupun posterior. Profil pasien menjadi lebih baik, semula cekung terkoreksi menjadi lurus.

Kata Kunci : *crossbite*, maloklusi kelas III, sistem *straight wire*

#### **Abstract**

Introduction: Treatment of class III malocclusion had better done as soon as possible since patient in a growth and development period, so that the growth can be well directed. Early treatment on the case of class III malocclusion will have a better result on the profile as well as the occlusion and prevent another severe anomaly. Purpose: To improve cross bite in anterior and posterior teeth therefore relation between upper and lower jaw become normal, resulting normal over jet and overbite, improve crowding and correcting median line to achieve good aesthetic and appearance. Case Management: Using a fixed appliance with a straight wire system, the first phase of treatment is levelling & unravelling for correction anterior dental crowding. The patient was 14 years old so the use of class III intermaxillary elastic very effective to inhibit the growth of the lower jaw and spur the growth of the upper jaw, forming a positive over jet. Conclusion: Early treatment in malocclusion class III can be treated with non-surgical treatment when the patient was in growth and development period. Result of the treatment was quite satisfying by the improvement of crowding, anterior and posterior cross bite. Profile of the patient becomes better which has a concave profile at the beginning and get corrected hence result straight profile.

Key words: cross bite, class III malocclusion, straight wire.

## Pendahuluan

Prevalensi maloklusi klas III di Asia cukup tinggi disebabkan oleh besarnya prosentase pasien dengan defisiensi maksila. Insidensi antara 4%-5% pada orang Jepang dan 4%-14% pada orang Cina.<sup>1</sup> Kasus ini merupakan salah satu kasus yang sulit dirawat terutama pada pasien yang telah berhenti masa partumbuhannya.<sup>2</sup>

Perawatan kelas III sebaiknya dilakukan sedini mungkin, untuk mencegah terjadinya kelainan yang lebih berat lagi.<sup>3</sup> Perawatan lebih awal pada kasus maloklusi klas III perlu dilakukan karena satu alasan yang sangat mendasar yaitu adanya partumbuhan mandibula yang tidak dapat diprediksi. Perawatan ini bertujuan untuk mencegah perubahan jaringan lunak dan tulang yang *irreversible*, memperbaiki diskrepansi skeletal dan memberikan lingkungan yang baik untuk partumbuhan, meningkatkan fungsi oklusal, mempermudah perawatan fase kedua, serta memberikan estetika yang lebih baik untuk meningkatkan kondisi psikologis anak.<sup>4</sup>

Beberapa penelitian menyatakan bahwa maloklusi klas III disebabkan oleh faktor genetik. Diperkirakan 1/3 orang yang mengalami maloklusi klas III memiliki orang tua dengan kasus yang sama, sedangkan 1/6 orang yang mengalami maloklusi klas III dipengaruhi oleh faktor keturunan. Sehingga sangat terlihat bahwa genetik berperan penting dalam terjadinya maloklusi klas III. Selain faktor genetik terdapat faktor lain yang mungkin mempengaruhi adanya maloklusi klas III yaitu faktor kebiasaan buruk seperti bernafas dengan mulut dan postur memajukan mandibula.<sup>5</sup>

Pasien yang datang untuk melakukan perawatan kelas III biasanya merasa penampilan wajahnya kurang memuaskan karena dagu yang lebih maju ke depan.<sup>6</sup> Pada kasus maloklusi klas III yang parah diperlukan pembedahan untuk koreksi dental, skeletal, diskrepansi, serta meningkatkan estetika.<sup>7</sup> Penelitian sebelumnya yang dilakukan oleh Peter Ngan (2005) menyatakan 1 diantara 3 pasien maloklusi yang telah selesai masa pubertasnya membutuhkan perawatan orto-

gnatik dikarenakan pola pertumbuhan yang tidak diinginkan. Perawatan awal pada kasus maloklusi klas III dengan defisiensi maksila menggunakan alat seperti *protraction face-mask* dapat digunakan untuk menghilangkan *anterior cross bite*, diskrepansi *centric occlusion/centric relation* (CO/CR), dan memaksimalkan potensi pertumbuhan kompleks nasomaksilari.<sup>8</sup> Pada kasus tertentu perawatan kamufase dapat dilakukan. Pada perawatan ini sebisa mungkin dapat menghasilkan kamufase dental skeletal yang memenuhi estetika wajah serta koreksi fungsi.<sup>9</sup>

Perawatan yang dilakukan pada kasus klas III biasanya dengan melakukan ekstraksi gigi rahang bawah dan melakukan *flaring* pada gigi-gigi rahang atas untuk mengkoreksi *crossbite anterior* dengan *overjet* yang terbalik, serta pemakaian elastik kelas III. Meskipun hasilnya tidak merubah profil pasien secara signifikan, biasanya pasien sudah merasa puas dengan keadaan gigi yang rapi.<sup>10</sup>

Perawatan maloklusi klas III antara lain dengan menggunakan alat cekat yaitu dengan sistem *edgewise* dan *straight wire*. Shushu dkk menggunakan *multiloop edgewise arch wire* untuk merawat pasien dengan maloklusi skeletal klas III yang telah terhenti masa pertumbuhannya. Dari penelitian tersebut, dikatakan perawatan dengan *multiloop edgewise archwire* (MEAW) merupakan strategi yang baik dan dapat digunakan pada pasien dengan *high angle* dan tendensi *open bite* yang tinggi.<sup>11</sup> Berdasarkan penelitian sebelumnya oleh Zhi (2006) menyatakan bahwa pada penyusunan gigi *posterior straight wire appliance* memberikan hasil yang lebih akurat dan lebih efisien serta waktu yang lebih pendek dibandingkan dengan *edgewise appliance*. Hasil ini didukung oleh penelitian yang dilakukan oleh YH Zhou (2004) yang menyatakan *straight wire appliance* sangat bermanfaat dalam kontrol tiga dimensi dari gigi ketika *pre* dan *post surgical orthodontic treatment* dimana tidak diperlukan *wire bending*.<sup>12,13</sup>

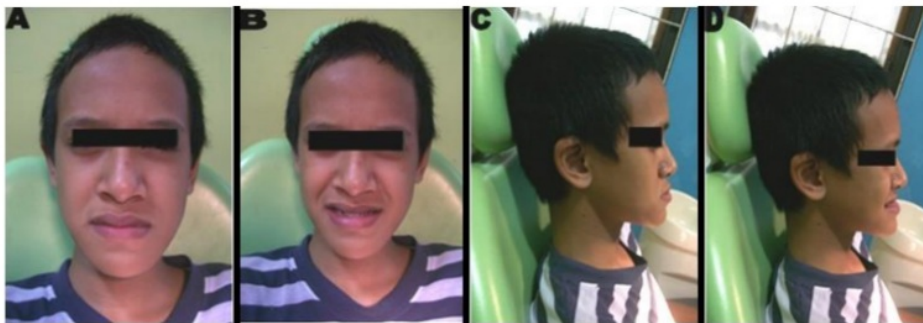Pada laporan kasus ini akan dibahas perawatan kelas III dengan gigitan silang (*crossbite*) *anterior* dan *posterior*, *crowding*

*anterior* rahang atas dan rahang bawah, disertai pergeseran garis median rahang atas ke sebelah kanan, dengan melakukan pencabutan gigi molar pertama rahang bawah menggunakan alat cekat *straight wire system*.


#### Laporan Kasus

Pasi<sup>3</sup> seorang remaja laki laki berusia 14 tahun dengan keluhan utama gigi depan

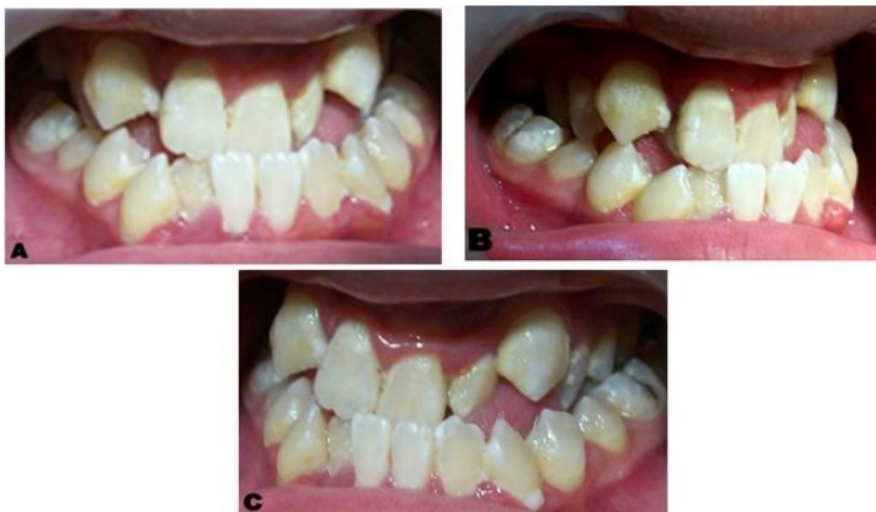rahang atas dan rahang bawah sangat berjejal, sehingga merasa terganggu dengan penampilannya. Keadaan kesehatan secara umum baik namun *oral hygiene* kurang baik. Profil muka cekung (Gambar 1.C) dan tidak mengalami kelainan sendi temporo mandibula. Pasien menginginkan perawatan dengan alat ortodonti cekat untuk memperbaiki gigi depannya yang berjejal dan memperbaiki penampilannya.



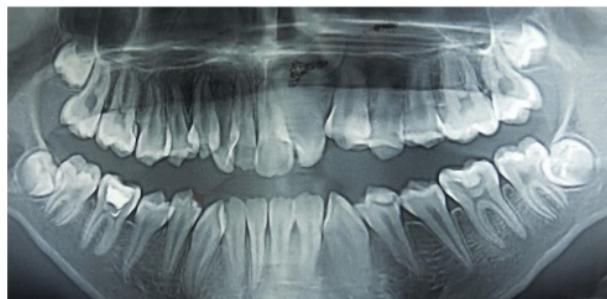
Gambar 1. Foto ekstra oral pasien sebelum perawatan A.Tampak depan, B. Tampak Depan Tersenyum, C. Tampak Samping,D. Tampak Samping Tersenyum



Gambar 2. Sebelum perawatan  
A. Foto oklusal rahang atas, B. Foto oklusal rahang bawah



**Gambar 3. Foto intra oral pasien sebelum perawatan.  
A. Tampak depan, B. Sisi Kanan, C. Sisi Kiri**



**Gambar 4. Foto rontgen panoramik sebelum perawatan**

Diagnosis maloklusi Angle kelas III dentoskeletal ( $SNA\ 90^\circ$ ,  $SNB\ 92^\circ$ ,  $ANB\ -2^\circ$ ). disertai dengan gigi anterior rahang berjejal cukup parah terutama pada rahang atas (gambar 2), crossbite anterior dan posterior sisi kanan dan kiri, pergeseran garis median rahang atas ke kanan sebesar 3 mm (Gambar 3). Analisis model menunjukkan maloklusi angle kelas III tipe 3, overbite 2 mm, overjet terbalik -2 mm, crossbite seluruh gigi baik anterior maupun posterior. Pemeriksaan rontgenologis gigi 38 dan 48 mesioanguler, tampak area radiolusen pada ujung akar distal gigi 46 dan tumpatan yang sudah mencapai rongga pulpa pada gigi 36 ( Gambar 4).

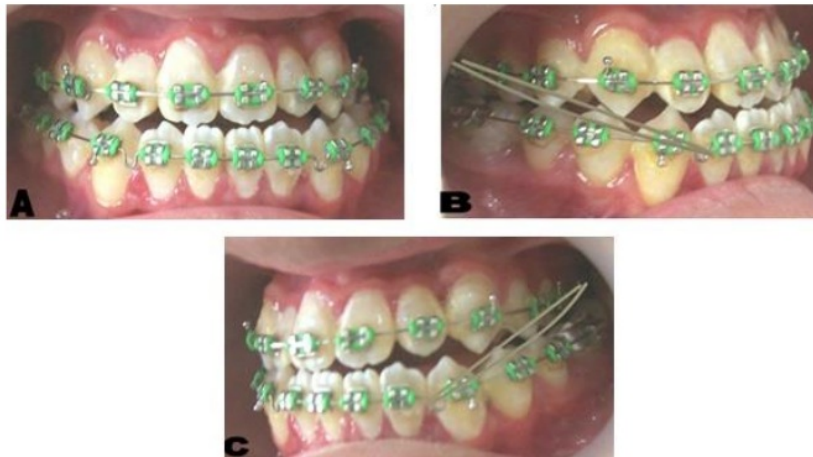
#### Penatalaksanaan Kasus

Perawatan dilakukan menggunakan alat fikat *Straight Wire System* dengan slot 0,22. Tahap pertama perawatan dilakukan *levelling* dan *unravelling* untuk koreksi gigi anterior atas dan bawah yang berjejal menggunakan *wire niti 0,12*. *Crowding* pada gigi anterior bawah dalam waktu singkat terkoreksi, namun pada rahang atas membutuhkan waktu lebih lama dikarenakan *crowding* yang parah dan diperlukan pembukaan ruang menggunakan *open coil spring* diantara gigi 13 dan 11 untuk mendapatkan ruang bagi gigi 12 yang tumbuh di palatal. Dalam waktu 18 bulan seluruh gigi yang *crowding* telah terkoreksi

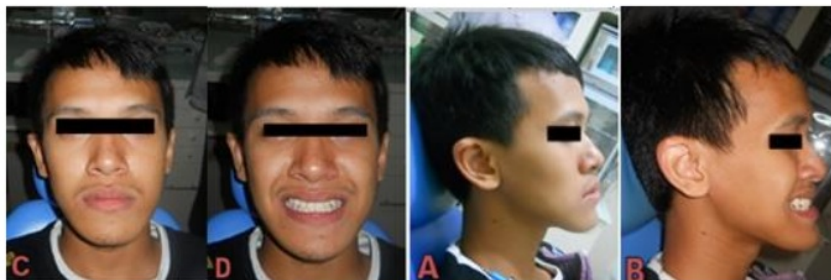dan relasi gigi anterior yang semula *crossbite* menjadi *edge to edge*. *Wire* pada rahang bawah dibuat *loop* diantara gigi 42-43 dan 32-33 (gambar 5A). Perawatan dilanjutkan dengan menggunakan elastik intermaksilari klas III yang dikaitkan pada bukal tube gigi 16, 26 dan *loop* pada *wire* rahang bawah (gambar 5 B, C).

Pasien tidak kontrol hampir selama 1 tahun sehingga perawatan menjadi tidak terkontrol. Pada saat mulai aktif kontrol kembali, gigi 36 dan 46 mengalami abses sehingga diputuskan untuk dilakukan pencabutan pada gigi tersebut dan dilanjutkan

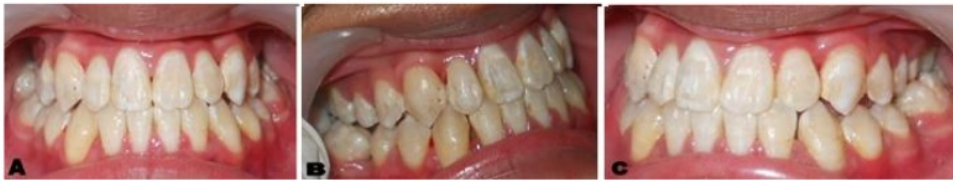pemakaian elastik klas III. Ruang pencabutan gigi 36 dan 46 memungkinkan lengkung gigi anterior bawah diretraksi sehingga terbentuk *overjet* normal dan sisa ruang pencabutan dapat digunakan untuk erupsi gigi 38 dan 48 yang mengalami impaksi. Pasien sangat kooperatif dalam memakai elastik sehingga dalam waktu singkat tercapai *overjet* normal. pasien sudah merasa puas dan tergesa gesa ingin dilepas bracketnya, dimana masih terdapat gigi posterior yang *crossbite* dan terdapat sisa ruang bekas pencabutan gigi 36 dan 46 yang direncanakan untuk ruang erupsi gigi 38 dan 48.



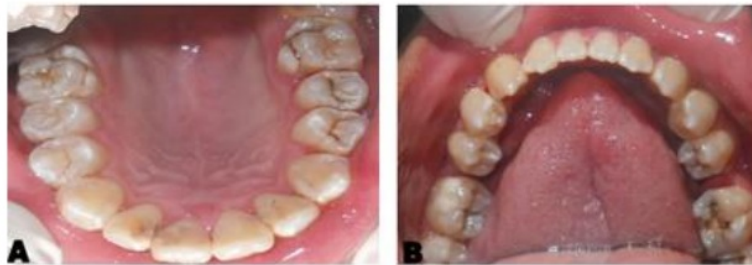Gambar 5. Fotografi intra oral pasien dalam progres perawatan.  
A. Tampak Depan, B. Sisi Kanan, C. Sisi Kiri



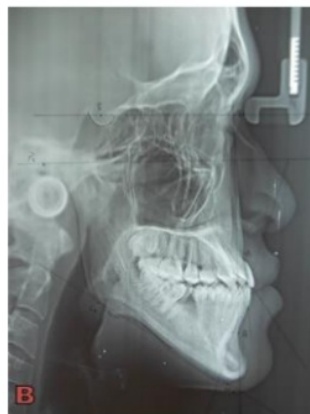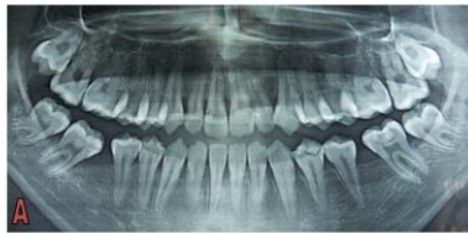
Gambar 6. Foto ekstra oral pasien setelah perawatan  
A. Tampak depan, B. Tampak Depan Tersenyum, C. Tampak Samping, D. Tampak Samping Tersenyum



**Gambar 7. Foto intra oral setelah perawatan.**  
A. Tampak depan, B. Sisi Kanan, C. Sisi Kiri



**Gambar 8. Foto setelah perawatan**  
A. Oklusal Rahang Atas, B. Oklusal Rahang



**Gambar 9. Foto rontgen setelah perawatan.**  
A. Panoramik dan B. Sefalometri

Dari rontgen OPG tampak gigi 38 dan 48 sudah erupsi dengan baik namun masih terdapat sisa ruang bekas pencabutan gigi 36 dan 46 dimana seharusnya perawatan memang belum selesai untuk menggerakkan gigi 37 dan 47 kearah mesial sehingga terbentuk oklusi yang lebih baik. Analisis sefalometri setelah bracket dilepas diperoleh hasil SNA 94°, SNB 91,5°, ANB 3,5°, FIS 123°, Inter I 130°, IMPA 74°.

### Pembahasan

Kasus ini didiagnosa sebagai maloklusi kelas III angle tipe 3 dengan kelainan baik pada dental maupun skeletalnya. Pasien berusia 14 tahun dimana pertumbuhan masih berlangsung. Perawatan ortodonti dilakukan karena diperkirakan pertumbuhan mandibula masih akan berlangsung, dimana sebuah literatur menyatakan individu pada kelompok gigi bercampur awal dan akhir yang memiliki pertumbuhan mandibula yang berlebihan akan memiliki titik A yang meningkat rata-rata 1 mm/ tahun dan panjang mandibula akan bertambah hingga 4,5 mm/tahun.<sup>14</sup> Pada kasus ini walaupun mandibula masih prognasi (SNB lebih dari normal yaitu 91,5) namun dapat tercapai *overjet* positif (2 mm) dengan relasi kaninus kelas I sehingga diharapkan dapat menghambat pertumbuhan mandibula.

Pada sebagian besar kasus, perawatan maloklusi kelas III dilakukan pencabutan gigi premolar pertama rahang bawah, gigi premolar kedua rahang atas, *flaring* gigi rahang atas dan menarik gigi insisif rahang bawah ke lingual.<sup>15</sup> Pencabutan gigi molar pertama rahang bawah kanan dan kiri pada kasus ini lebih dikarenakan kondisi gigi tersebut yang sudah berlubang dan mengalami abses. Sisa ruang dari pencabutan tersebut dapat digunakan untuk erupsi molar tiga yang mesioanguler. *Flaring* gigi anterior atas dengan *open coil spring* untuk membuka ruang gigi 12 dapat berhasil dengan baik dimana relasi gigi anterior yang *crossbite* menjadi *edge to edge* dan *median line*

mendekati segaris. Penarikan gigi insisif rahang bawah ke lingual dengan menggunakan elastik kelas III sehingga diperoleh *overjet* positif (2 mm). Menurut Alexander, elastik kelas II atau kelas III jika dipakai dengan tekun dapat memberi dampak perubahan skeletal antero posterior pada pasien yang sangat kooperatif dan sedang mengalami lonjakan pertumbuhan. Tujuan pemakaian gaya pada elastik kelas III ini adalah memajukan gigi geligi atas dan atau meretraksi gigi geligi bawah.<sup>16</sup>

Perawatan ortodontik pada kasus ini dilakukan untuk mencapai beberapa tujuan yaitu memperbaiki relasi gigi anterior posterior yaitu hubungan kelas I, koreksi *overbite*, *overjet*, dan *midline*, dan menghilangkan gigi berjejal. Menurut Ngan (2001) *crossbite anterior* yang tidak dikoreksi dapat menyebabkan penggunaan yang abnormal dari gigi insisivus bawah, mengakibatkan penipisan *alveolar plate* pada bagian labial dan atau menyebabkan terjadinya resesi gingiva.<sup>17</sup>

Menurut Turpin perawatan awal dapat dilakukan pada pasien dengan faktor positif yaitu disharmoni skeletal yang ringan, tidak ada prognatism dari keluarga, pertumbuhan *condilus* yang simetris, dan pasien pada masa pertumbuhan yang diharapkan dapat kooperatif. Sedangkan perawatan awal tidak dapat dilakukan bila muncul faktor negatif yaitu adanya pola maloklusi pada keluarga, disharmoni skeletal yang parah, tidak ada *shifting* anteroposterior, pertumbuhan *condilus* yang asimetris dan pertumbuhan yang terhenti.<sup>18</sup>

Perawatan pada kasus ini menggunakan metode *straight wire appliance* yang merupakan alat ortodontik tiga dimensi yang mampu mengurangi waktu perawatan dan mengurangi waktu retensi. Sebuah penelitian membandingkan hasil perawatan *edgewise* dan *straight wire appliance* menyimpulkan bahwa *straight wire appliance* dapat memberikan hasil perawatan yang lebih akurat



dalam waktu yang lebih singkat dibandingkan *edgewise*.<sup>12</sup>

Pada akhir perawatan masih terlihat dagu yang sedikit *prominent* akan tetapi hal tersebut secara estetik masih dapat diterima. Koreksi gigitan silang (*crossbite*) pada gigi posterior belum dapat tercapai dan masih terdapat sisa ruang dikarenakan pasien sudah ingin melepas bracketnya. Namun demikian perawatan ortodonti pada kasus ini merupakan perawatan pilihan dengan hasil perawatan yang cukup memuaskan untuk pasien dengan terkoreksinya gigitan bersilang anterior dan *crowding* anterior atas maupun bawah, selain itu juga profil pasien menjadi lebih baik.

### Kesimpulan dan Saran

**1** Kasus kelas III yang dilakukan lebih dini dapat dilakukan perawatan ortodonti dengan tanpa dilakukan pembedahan. Hasil perawatan relatif memuaskan dengan terkoreksinya *crowding* dan *crossbite* di anterior maupun posterior. Profil pasien menjadi lebih baik, semula cekung terkoreksi menjadi lurus. Sebelum perawatan sangat diperlukan penjelasan secara detail kepada pasien mengenai pentingnya perawatan kasus ini dilakukan lebih awal sehingga pasien diharapkan akan lebih kooperatif untuk menyelesaikan perawatan.

### Daftar Pustaka

- Ishii H., Morita S., Takeuchi Y., Nakamura S. Treatment effect of combined maxillary protraction and chin cap appliance in severe skeletal Class III cases. *Am J Orthod Dentofacial Orthop.* 1987 Oct; 92(4): 304-12.
- Cozza P., Marino A., Mucedero M. An orthopaedic approach to the treatment of Class III malocclusions in the early mixed dentition. *Eur J Orthod.* 2004; 26(2): 191-2
- Lin J., Gu Y. Preliminary investigation of nonsurgical treatment of severe skeletal Class III malocclusion in the permanent dentition. *Angle Orthod.* 2003 Aug 1; 73(4): 401-10.
- Ngan P. Treatment of Class III malocclusion in the primary and mixed dentitions. In: *Textbook of Orthodontics.* Bishara SE. Philadelphia: WB Saunders; 2001: 375-411.
- Litton S.F., Ackermann L.V., Isaacson R.J., Shapiro B.L. A genetic study of class III malocclusion. *American Journal of Orthodontics.* 1970 Dec 1; 58(6): 565-77.
- Hamdan A.M., Singh V., Rock W. Perceptions of dental aesthetics of Class III and anterior open bite malocclusions: A comparison between 10 to 11 year old schoolchildren and orthodontists. *The Angle Orthodontist.* 2012 Mar; 82(2): 202-8.
- MT Chew. Soft and hard tissue changes after bimaxillary surgery in Chinese Class III patients. *Angle Orthod.* 2005; 75(6): 959-63.
- Ngan P. Early Timely Treatment of Class III Malocclusion. *Seminars in Orthodontics.* 2005 Sep 1; 11(3): 140-5.
- Hiller ME. Nonsurgical correction of Class III open bite malocclusion in an adult patient. *American Journal of Orthodontics and Dentofacial Orthopedics.* 2002 Aug; 122(2): 210-6.
- Choi JY, Lim WH, Chun YS. Class III nonsurgical treatment using indirect skeletal anchorage: A case report. *The Korean Journal of Orthodontics.* 2008; 23(1): 60.
- He S, Gao J, Wamalwa P, Wang Y, Zou S, Chen S. Camouflage treatment of skeletal Class III malocclusion with multiloop edgewise arch wire and modified Class III elastics by maxillary mini-implant anchorage. *The Angle Orthodontist.* 2013 Jul; 83(4): 630-40.
- Sun X-W, Xu T-M. Comparison of straight wire appliance versus edgewise appliance in orthodontic treatment outcome. *West China journal of stomatology.* 2006 May 1; 24(2): 135-7.
- YH Zhou, YN Sun, W Hu, MK Fu. Application of straight wire appliance for pre and postsurgical orthodontics. *Zhonghua Kou Qiang Yi Xue Za Zhi.* 2004; 39(6): 509-12.

14. T. Baccetti, Mc.Gill J.S., J.A jr Mc Namara, I. Tollaro. Skeletal effects of early treatment of class III malocclusion with maxillary expansion and face mask therapy. *Am J Orthod Dentofacial Orthop.* 1998; 113(3): 333-342.
15. Ning F., Duan Y. Camouflage treatment in adult skeletal Class III cases by extraction of two lower premolars. *The Korean Journal of Orthodontics.* 2010; 40(5): 349-57.
16. Alexander. *Teknik Alexander (Konsep dan Filosofi Kontemporer)*. 1st ed. Jakarta: Penerbit EGC; 2001. 138-145 p.
17. Ngan P. Treatment of Class III malocclusion in the primary and mixed dentitions. In: *Textbook of Orthodontics*. Bishara SE. Philadelphia: WB Saunders; 2001. p. 375-411
18. Turpin DL: Early Class III treatment. Unpublished thesis presented at 81 st session of the American Association of Orthodontist, San Francis

# INSISIVA

## ORIGINALITY REPORT

16%

SIMILARITY INDEX

15%

INTERNET SOURCES

3%

PUBLICATIONS

5%

STUDENT PAPERS

## PRIMARY SOURCES

1	<a href="http://journal.umy.ac.id">journal.umy.ac.id</a> Internet Source	9%
2	<a href="http://cybertesis.unmsm.edu.pe">cybertesis.unmsm.edu.pe</a> Internet Source	2%
3	<a href="http://journal.moestopo.ac.id">journal.moestopo.ac.id</a> Internet Source	1%
4	Submitted to Sriwijaya University Student Paper	1%
5	<a href="http://www.thieme-connect.com">www.thieme-connect.com</a> Internet Source	1%
6	<a href="http://www.wbc.poznan.pl">www.wbc.poznan.pl</a> Internet Source	1%
7	<a href="http://www.proftrans.com">www.proftrans.com</a> Internet Source	1%

Exclude quotes  On

Exclude bibliography  On

Exclude matches  < 1%

