

BAB IV

PEMBAHASAN

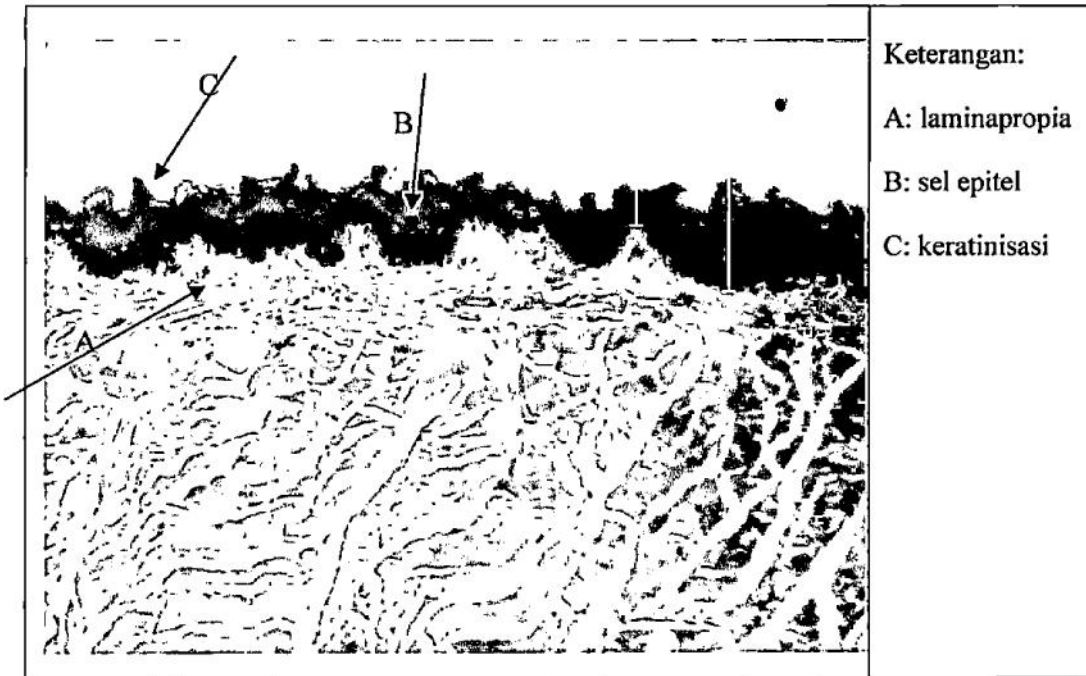
A. Gambaran Umum Penelitian

Penelitian ini menggunakan delapan belas ekor tikus putih (*Rattus norvegicus*, L.) galur *Wistar*, jantan, dibagi menjadi 3 kelompok. Hari ke-1 sampai 30 hewan uji diberikan perlakuan sesuai kelompoknya. Kelompok 1 sebagai kelompok kontrol. Diletakkan dalam ruangan yang terpisah dengan kelompok lain agar paparan pengharum ruangan pada kelompok lain tidak mencemari udara di sekitar ruangan kelompok 1. Kelompok 2 sebagai kelompok pengharum ruangan berbentuk gel. Kelompok 3 sebagai kelompok pengharum ruangan berbentuk spray. Kelompok 1 tidak diberi perlakuan apapun, sedangkan kelompok 2 dan 3 diberikan perlakuan berupa paparan pengharum ruangan selama 8 jam/hari. Selanjutnya pada hari ke-31 hewan uji dikorbankan. Lidah diambil dan dibuat preparat histologi untuk diamati gambaran histologis ketebalan epitel lidah. Preparat/sediaan organ dibuat dengan metode blok parafin, dengan teknik pewarnaan HE.

Preparat diamati dengan mikroskop yang dihubungkan dengan perangkat Optilab pada perbesaran 4x10 dengan mengamati gambaran histologi epitel lidah. Pengamatan lebih difokuskan pada pengukuran ketebalan epitel lidah kuantitatif. Setiap preparat diamati 5 lapang pandang dan di amati sel epitel yang paling tebal dan yang paling tipis, kemudian di ambil rata – ratanya. Data yang diperoleh selanjutnya ditabulasi dan dilakukan uji statistik perbedaan.

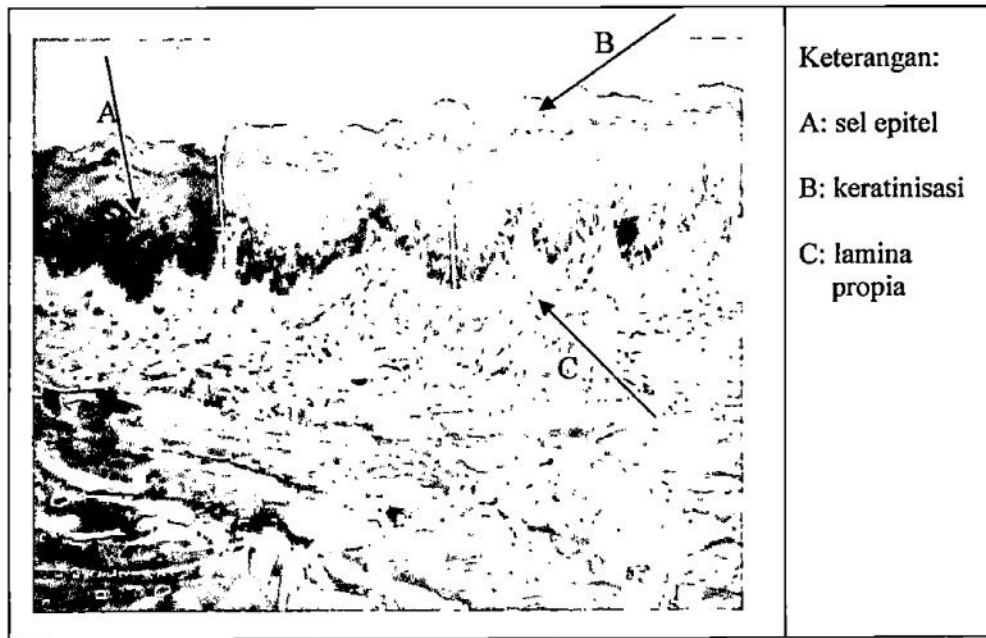
B. Hasil Penelitian

Setelah dilakukan pengamatan, didapat beberapa gambaran sebagai berikut :




Gambar 5. Gambaran histology epitel lingua dengan pewarnaan HE pada perbesaran 4 x 10 pada kelompok kontrol

Pada gambar 5 terlihat pada tanda A tampak adanya lapisan tipis keratinisasi epitel, dan tidak terlihat adanya sel epitel yang rusak.



Gambar 6. Gambaran histology epitel lingua pada pewarnaan HE dengan perbesaran 4 x 10 pada kelompok pengharum spray

Pada gambar 6 terlihat pada tanda A adanya penebalan epitel dan keratinisasi yang berbeda signifikan dibanding dengan kelompok kontrol.



Gambar 7. Gambaran histology epitel lingua pada pewarnaan HE dengan perbesaran 4x10 pada kelompok pengharum gel

Pada gambar 7 terlihat pada tanda A ada penebalan epitel atau keratinasi namun ketebalannya tidak signifikan dibandingkan dengan kelompok pengharum ruangan spray.

Penelitian yang telah dilakukan menggunakan sampel sebanyak 18(N=18, <50) sehingga untuk normality test menggunakan Shapiro-Wilk. Pada hasil analisis normality test pada kelompok kontrol diperoleh nilai p 0,713 ($p > 0,05$) yang menunjukkan bahwa sebaran data normal. Pada kelompok pengharum gel memperlihatkan nilai p 0,632 ($p > 0,05$) sehingga dapat disimpulkan bahwa sebaran data normal. Pada kelompok pengharum spray memperlihatkan nilai p 0,104 ($p > 0,05$) memperlihatkan bahwa sebaran data normal.

Tabel 2. Rerata ketebalan epitel lingua (μm)

Kelompok	$\Sigma + \overline{SD}$
Kontrol	51.2417 \pm 2.23306
Cair (spray)	97.6800 \pm 2.22258
Gel	94.6383 \pm 2.20932

Pada uji normalitas diperoleh sebaran data normal, maka dilanjutkan dengan uji *One-Way Anova* (nilai $F \equiv 136.723$ dan sig .000). Kemudian untuk mencari perbedaan dari tiap kelompok dilanjutkan dengan uji *pos hoc Tuckey*.

Tabel 3. Hasil uji *Pos Hoc Tuckey*

Kelompok	Kelompok Pembanding	Signifikansi
Kontrol	Spray	.000
	Gel	.000
Spray	Kontrol	.000
	Gel	.607
Gel	Kontrol	.000
	Spray	.607

**this mean difference is significant at the level 0.05 level*

C. Pembahasan

Penggunaan pengharum ruangan dapat kita jumpai hampir di setiap tempat/ruangan. Sedangkan aktivitas manusia yang paling banyak juga berada di dalam ruangan seperti tidur, beristirahat dan juga makan.

Ketika paparan partikel pengharum ruangan tersebut menyebar melalui udara dan akhirnya partikel-partikel tersebut menempel pada makanan yang kemudian kita konsumsi, maka akan dapat berefek buruk terhadap mukosa lidah/lingual. Dikarenakan kandungan dari pengharum ruangan tersebut seperti benzena dan fenol, yang dapat menyebabkan beberapa masalah kesehatan yang antara lain adalah iritasi pada lapisan mukosa. Ketika kita sedang makan, maka partikel pengharum ruangan yang menempel pada makanan akan berkontak langsung dengan mukosa lidah, yang dimana terdapat lapisan sel epitel di dalamnya.

Epitel merupakan lapisan yang terluar dari lidah yang akan menerima tekanan dan paparan dari luar terlebih dahulu sebelum meluas ke jaringan yang ada di bawahnya dan juga jaringan di sekitarnya. Bila epitel terkena rangsang mekanik atau kimiawi dari zat ataupun partikel asing maka sebagai proteksi terhadap jaringan dibawahnya akan diperlihatkan sebagai penebalan atau keratinasi jaringan yang bersifat reversibel. Jika kerusakan ini berlangsung terus menerus dan melewati batas kemampuan sel untuk memperbaiki diri maka akan terjadi kerusakan lebih lanjut yang bersifat irreversible dan bahkan bisa mengakibatkan kematian sel tersebut. Terjadinya kematian sel yang tidak diimbangi dengan kemampuan sel untuk regenerasi akan menyebabkan partikel asing dapat dengan mudah masuk ke jaringan di bawahnya dan menyebabkan

keparahan yang lebih lanjut Hal ini terjadi karena mekanisme pertahanan sel yang akan melakukan regenerasi sel dan penambahan keratinisasi (Wahyudi, 2005 *cit* Putri, Lambri, Rusyanti, 1997).

Uji *pos hoc Tuckey* dilakukan untuk mencari letak perbedaan pada tiap kelompok. Hasil uji menunjukkan bahwa pada kelompok pengharum gel dan spray mempunyai perbedaan ketebalan epitel yang signifikan terhadap kelompok kontrol hal ini dikarenakan pada paparan pengharum dalam bentuk gel dan spray mengandung beberapa macam bahan kimia yang dapat mengiritasi mukosa jaringan. Hal ini dibuktikan dengan adanya penebalan sel epitel dan terjadi keratinisasi yang lebih tebal.

Pengharum ruangan baik itu yang dalam bentuk gel maupun spray mengandung bahan yang dapat mengiritasi mukosa seperti *Formaldehid dan fenol*. Dalam penelitian ini dipilih pengharum ruangan yang beraroma lemon dikarenakan kandungan formaldehid pada aroma ini lebih banyak daripada pengharum ruangan dengan aroma yang lain. Pada tabel.3 terlihat bahwa kelompok pengharum ruangan spray memiliki ketebalan epitel yang lebih tebal dibanding kelompok pengharum ruangan gel. Hal ini dikarenakan adanya zat tambahan yaitu gas bertekanan (*propellant*) pada pengharum ruangan cair sehingga menghasilkan zat kimia berkonsentrasi tinggi dan juga dikarenakan adanya penambahan zat pelarut (*solvent*).

Hasil penelitian telah menunjukkan bahwa toksisitas yang ditunjukkan berbagai jenis pengharum ruangan sebenarnya bukan hanya berasal dari bahan dasarnya, melainkan berasal dari bahan tambahannya. Pada pengharum ruangan cair, toksisitas disebabkan adanya penambahan zat pelarut (*solvent*). Kadar

toksisitas meningkat pada penggunaan pengharum ruangan cair yang bekerja dengan cara disemprotkan. Hal ini dikarenakan pada pengharum ruangan semprot turut pula ditambahkan gas bertekanan (*propellant*) dan menghasilkan zat kimia berkonsentrasi tinggi (Hanson, Venturelli, & Fleckenstein, 2008).

Formaldehid dan fenol yang terkandung dalam pengharum ruangan mempunyai efek dapat mengiritasi mukosa. Vera (2012) dalam penelitiannya menjelaskan bahwa pengharum ruangan memberikan pengaruh berupa peningkatan ketebalan epitel pada mukosa respiratorius nasal yang signifikan, selain itu juga produksi mukus, adanya eksudat, sebaran sel plasma, eosinofil, dan limfosit yang meningkat

Epitel merupakan lapisan terluar dari jaringan yang pertama kali akan terkena tekanan dan juga paparan zat asing seperti bahan kimia sebelum paparan tersebut meluas ke jaringan yang ada di bawah dan juga di sekitarnya. Rangsang pada sel epitel akan direspon dengan melakukan penebalan dan terjadinya keratinisasi yang bersifat reversibel. Jika rangsang terjadi terus menerus dan melampaui kemampuan sel untuk melakukan regenerasi maka akan terjadi penebalan yang bersifat irreversibel, bahkan dapat terjadi kematian sel (Wahyudi, 2005 *cit* Putri, Lambri, Rusyanti, 1997).

Pengamatan mikroskopik pada lapisan epitel menunjukkan bahwa paparan pengharum ruangan menyebabkan penebalan dan kornifikasi serta peradangan epitel. Epitel rongga mulut secara normal melakukan mekanisme pertahanan terhadap bahan iritatif dengan cara penambahan kemampuan untuk terjadinya regenerasi epitel serta keratinasi. Terjadinya perubahan epitel ini bersifat reaktif, tetapi apabila pengontrolan tersebut hilang maka akan terjadi pra kanker dan

karsinoma di mukosa mulut. Sedangkan dari pengamatan pada kelompok pengharum gel menunjukkan ketebalan yang lebih daripada pengharum ruangan spray. Hal ini dikarenakan kandungan formaldehid pada pengharum gel lebih banyak daripada pengharum spray, sehingga sel epitel melakukan reaksi yang lebih terhadap penebalan dan keratinisasi.